Министерство сельского хозяйства Российской Федерации
Федеральное государственное бюджетное образовательное
учреждение высшего образования
«Горский государственный аграрный университет»
(ФГБОУ ВО Горский ГАУ)

Кафедра ветеринарии и ветеринарно-санитарной экспертизы

АНАТОМИЯ И ФИЗИОЛОГИЯ ЖИВОТНЫХ

Методические указания
к практическим занятиям
для обучающихся по специальности
36.02.01 Ветеринария

Владикавказ 2023

УДК 591.1
ББК 28.6

Составители:

И.И. Кцоева, к.б.н., доцент кафедры ветеринарии и ветеринарно-санитарной экспертизы;

А.А. Уртаева, к.б.н., доцент кафедры ветеринарии и ветеринарно-санитарной экспертизы.

Анатомия и физиология животных: методические указания к практическим занятиям / Составители: И.И. Кцоева, А.А. Уртаева. - Владикавказ: ФГБОУ ВО Горский ГАУ, 2023. – 88с.

Методические указания содержат необходимый теоретический и справочный материал по выполнению практических занятий по дисциплине «Анатомия и физиология животных».

Даны тематика практических занятий, этапы выполнения заданий, а также контрольные вопросы.

Методические указания предназначены для организации аудиторной и самостоятельной работы обучающихся по специальности 36.02.01 Ветеринария.

© ФГБОУ ВО Горский ГАУ, 2023

Практическое занятие № 1. Изготовление гистологических препаратов и исследование строения живой клетки

Цель: изучить этапы приготовления препаратов животных клеток.

Приготовление гистологического препарата

1. По способу изготовления и характеру взятого материала различают следующие виды гистологических препаратов:

а) срезы фиксированных тканей (толщиной 5-15 нм); б) препараты свежезамороженных срезов; в) мазки (крови, костного мозга и т.д.) и отпечатки (напр., селезёнки); г) плёнки (брюшины, мягкой мозговой оболочки), или тотальные препараты.

Чаще всего используются срезы.

2. По длительности хранения:

- временные препараты;
- постоянные препараты.

3. Приготовление препарата обычно включает следующие этапы:

а) взятие и фиксация материала; б) обезвоживание и уплотнение материала, в) приготовление срезов; г) окрашивание препаратов и заключение в консервирующую среду.

Взятие и фиксация материала

1. Взятие материала от исследуемого объекта. Образец получают несколькими путями:

- у живого объекта в результате оперативного иссечения кусочков тканей (биопсия);
- от животных, умерщвленных специально для этих целей;
- от трупов.

Из соответствующего органа вырезают небольшие кусочки (0,5х1,0х1,0 см) и погружают их в фиксатор (формалин, метанол и т.д.) - обычно на сутки.

2. Фиксация производится для предупреждения процессов аутолиза тканей.

3. После фиксации образцы промывают проточной водой в течение нескольких часов.

Обезвоживание и уплотнение материала

1. Образцы уплотняют для последующей их резке на микротоме. Часто в качестве уплотнителя используют парафин или целлоидин.

2. Предварительно образцы обезвоживают (иначе гидрофобный уплотнитель не сможет проникнуть в ткань).

а). Для этого их «проводят» по батарее спиртов - 70%, 80%, 96%, 100% этанол - по 24 часа в каждом спирте;

б). Т.к. парафин не растворим и в этаноле, образцы выдерживают, затем в смеси этанол-ксилол и в чистом ксилоле.

3. Заливка: помещают образцы в смесь ксилол-парафин и затем в жидкий парафин на 1-2 ч при 52-56°С.

4. Дают парафину, остывая, затвердеть, вырезают из него блок с заключённым образцом и закрепляют на деревянном кубике.

Приготовление срезов

1. Кубики (В) вставляют в специальный прибор - микротом, - служащий для приготовления срезов.

2. С помощью микрометрической механической системы (W) объекто-держатель вместе с кубиком перемещается за каждый шаг на определённое расстояние (10 мкм).

3. Микротомный нож (К), направляемый под углом к поверхности парафинового блока, срезает с него тонкой слой органа (S) (срез) заданной толщины.

4. Срезы помещают на поверхность тёплой воды для их расправления, а затем - на предметное стекло.

Окрашивание препаратов и заключение в консервирующую среду

1. Перед окрашиванием образцы освобождают от парафина, проводя по батарее растворителей: ксилол, спирт 100 %, 96 %, 80 %, 70 %, 60 %, вода (по 2-5 мин).

2. Для окрашивания предметные стёкла со срезами помещают на короткое время в раствор красителя, промывают водой, обрабатывают раствором другого красителя при необходимости) и вновь промывают водой.

3. Препарат снова обезвоживают (проводя по батарее спиртов с возрастающей концентрацией), а затем просветляют (в карбол-ксилоле и ксилоле) - для удаления лишней краски.

Практическое занятие № 2.
Проведение ознакомления с устройством микроскопа

Цель:

1. Изучить устройство микроскопа.
2. Правила работы с микроскопом.
3. Общее увеличение и разрешающая способность.

1. Изучить устройство микроскопа

Микроскоп - это оптический прибор, позволяющий получить обратное изображение изучаемого объекта и рассмотреть мелкие детали его строения, размеры которых лежат за пределами разрешающей способности глаза.

Разрешающая способность микроскопа дает раздельное изображение двух близких друг другу линий. Невооруженный человеческий глаз имеет разрешающую способность около 1/10 мм или 100 мкм. Лучший световой микроскоп примерно в 500 раз улучшает возможность человеческого глаза, т.е. его разрешающая способность составляет около 0,2 мкм или 200 нм.

Разрешающая способность и увеличение, не одно и тоже. Если с помощью светового микроскопа получить фотографии двух линий, расположенных на расстоянии менее 0,2 мкм, то, как бы ни увеличивать изображение, линии будут сливаться в одну. Можно получить большое увеличение, но не улучшить его разрешение.

В учебных лабораториях обычно используют световые микроскопы, на которых микропрепараты рассматриваются с использованием естественного или искусственного света. Наиболее распространены световые биологические микроскопы: БИОЛАМ, МИКМЕД, МБР (микроскоп биологический рабочий), МБИ (микроскоп биологический исследовательский) и МБС (микроскоп биологический стереоскопический).

Они дают увеличение в пределах от 56 до 1350 раз. Стереомикроскоп (МБС) обеспечивает подлинно объемное восприятие микрообъекта и увеличивает от 3,5 до 88 раз.

В микроскопе выделяют две системы: оптическую и механическую (рис. 1). К оптической системе относят объективы, окуляры и осветительное устройство (конденсор с диафрагмой и светофильтром, зеркало или электроосветитель).

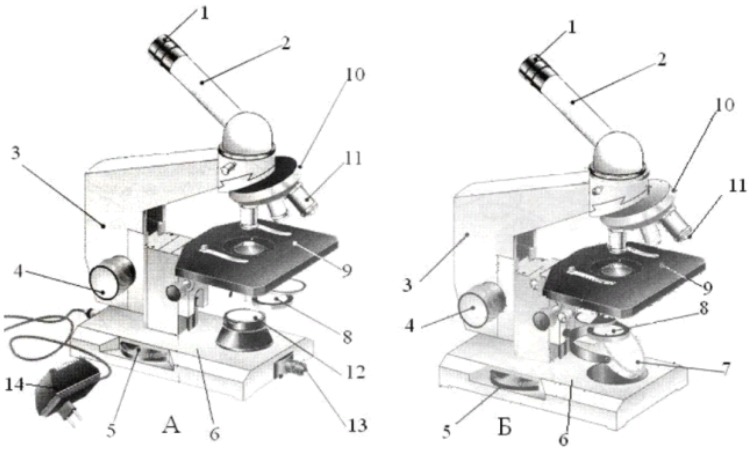

Рис. 1. Устройство световых микроскопов:
А - МИКМЕД-1; Б - БИОЛАМ.
1- окуляр, 2- тубус, 3- тубусодержатель, 4- винт грубой наводки, 5- микрометренный винт, 6- подставка, 7- зеркало, 8- конденсор, ирисовая диафрагма и светофильтр, 9- предметный столик, 10- револьверное устройство, 11- объектив, 12- корпус коллекторной линзы, 13- патрон с лампой, 14- источник электропитания.

Объектив - одна из важнейших частей микроскопа, поскольку он определяет полезное увеличение объекта. Объектив состоит из металлического цилиндра с вмонтированными в него линзами, число которых может быть различным. Увеличение объектива обозначено на нем цифрами. В учебных целях используют обычно объективы х8 и х40. Качество объектива определяет его разрешающая способность.

Окуляр устроен намного проще объектива. Он состоит из 2-3 линз, вмонтированных в металлический цилиндр. Между линзами расположена постоянная диафрагма, определяющая границы поля зрения. Нижняя линза фокусирует изображение объекта, построенное объективом в плоскости диафрагмы, а верхняя служит непосредственно для наблюдения. Увеличение окуляров обозначено на них цифрами: х7, х10, х15. Окуляры не выявляют новых деталей строения, и в этом отношении их увеличение бесполезно.

Таким образом, окуляр, подобно лупе, дает прямое, мнимое, увеличенное изображение наблюдаемого объекта, построенное объективом.

Для определения общего увеличения микроскопа следует умножить увеличение объектива на увеличение окуляра.

Осветительное устройство состоит из зеркала или электроосветителя, конденсора с ирисовой диафрагмой и светофильтром, расположенных под предметным столиком. Они предназначены для освещения объекта пучком света.

Зеркало служит для направления света через конденсор и отверстие предметного столика на объект. Оно имеет две поверхности: плоскую и вогнутую. В лабораториях с рассеянным светом используют вогнутое зеркало.

Электроосветитель устанавливается под конденсором в гнездо подставки.

Конденсор состоит из 2-3 линз, вставленных в металлический цилиндр.

При подъеме или опускании его с помощью специального винта соответственно конденсируется или рассеивается свет, падающий от зеркала на объект.

Ирисовая диафрагма расположена между зеркалом и конденсором. Она служит для изменения диаметра светового потока, направляемого зеркалом через конденсор на объект, в соответствии с диаметром фронтальной линзы объектива и состоит из тонких металлических пластинок. С помощью рычажка их можно то соединить, полностью закрывая нижнюю линзу конденсора, то развести, увеличивая поток света.

Кольцо с матовым стеклом или светофильтром уменьшает освещенность объекта. Оно расположено под диафрагмой и передвигается в горизонтальной плоскости.

Механическая система микроскопа состоит из подставки, коробки с микрометренным механизмом и микрометренным винтом, тубуса, тубусодержателя, винта грубой наводки, кронштейна конденсора, винта перемещения конденсора, револьвера, предметного столика.

Подставка - это основание микроскопа.

Коробка с микрометренным механизмом, построенном на принципе взаимодействующих шестерен, прикреплена к подставке неподвижно.

Микрометренный винт служит для незначительного перемещения тубусодержателя, а, следовательно, и объектива на расстояния, из-

меряемые микрометрами. Полный оборот микрометренного винта передвигает тубусодержатель на 100 мкм, а поворот на одно деление опускает или поднимает тубусодержатель на 2 мкм. Во избежание порчи микрометренного механизма разрешается крутить микрометренный винт в одну сторону не более чем на половину оборота.

Тубус или трубка - цилиндр, в который сверху вставляют окуляры.

Тубус подвижно соединен с головкой тубусодержателя, его фиксируют стопорным винтом в определенном положении. Ослабив стопорный винт, тубус можно снять.

Револьвер предназначен для быстрой смены объективов, которые ввинчиваются в его гнезда. Центрированное положение объектива обеспечивает защелка, расположенная внутри револьвера.

Тубусодержатель несет тубус и револьвер.

Винт грубой наводки используют для значительного перемещения тубусодержателя, а, следовательно, и объектива с целью фокусировки объекта при малом увеличении.

Предметный столик предназначен для расположения на нем препарата. В середине столика имеется круглое отверстие, в которое входит фронтальная линза конденсора. На столике имеются две пружинистые клеммы - зажимы, закрепляющие препарат.

Кронштейн конденсора подвижно присоединен к коробке микрометренного механизма. Его можно поднять или опустить при помощи винта, вращающего зубчатое колесо, входящее в пазы рейки с гребенчатой нарезкой.

2. Правила работы с микроскопом

При работе с микроскопом необходимо соблюдать операции в следующем порядке:

1. Работать с микроскопом следует сидя.

2. Микроскоп осмотреть, вытереть от пыли мягкой салфеткой объективы, окуляр, зеркало или электроосветитель.

3. Микроскоп установить перед собой, немного слева на 2-3 см от края стола. Во время работы его не сдвигать.

4. Открыть полностью диафрагму, поднять конденсор в крайнее верхнее положение.

5. Работу с микроскопом всегда начинать с малого увеличения.

6. Опустить объектив 8- в рабочее положение, т.е. на расстояние 1 см от предметного стекла.

7. Установить освещение в поле зрения микроскопа, используя электроосветитель или зеркало. Глядя одним глазом в окуляр и пользуясь зеркалом с вогнутой стороной, направить свет от окна в объектив, а затем максимально и равномерно осветить поле зрения. Если микроскоп снабжен осветителем, то подсоединить микроскоп к источнику питания, включить лампу и установить необходимую яркость горения.

8. Положить микропрепарат на предметный столик так, чтобы изучаемый объект находился под объективом. Глядя сбоку, опускать объектив при помощи макровинта до тех пор, пока расстояние между нижней линзой объектива и микропрепаратом не станет 4-5 мм.

9. Смотреть одним глазом в окуляр и вращать винт грубой наводки на себя, плавно поднимая объектив до положения, при котором хорошо будет видно изображение объекта. Нельзя смотреть в окуляр и опускать объектив. Фронтальная линза может раздавить покровное стекло, и на ней появятся царапины.

10. Передвигая препарат рукой, найти нужное место, расположить его в центре поля зрения микроскопа.

11. Если изображение не появилось, то надо повторить все операции пунктов 6, 7, 8, 9.

12. Для изучения объекта при большом увеличении, сначала нужно поставить выбранный участок в центр поля зрения микроскопа при малом увеличении. Затем поменять объектив на 40 х, поворачивая револьвер, так чтобы он занял рабочее положение. При помощи микрометренного винта добиться хорошего изображения объекта. На коробке микрометренного механизма имеются две риски, а на микрометренном винте - точка, которая должна все время находиться между рисками. Если она выходит за их пределы, ее необходимо возвратить в нормальное положение. При несоблюдении этого правила, микрометренный винт может перестать действовать.

13. По окончании работы с большим увеличением, установить малое увеличение, поднять объектив, снять с рабочего столика препарат, протереть чистой салфеткой все части микроскопа, накрыть его полиэтиленовым пакетом и поставить в шкаф.

3. Общее увеличение и разрешающая способность

Основными характеристиками микроскопа являются общее увеличение и разрешающая способность.

Общее увеличение не характеризует качества изображения, которое может быть четким и нечетким.

Четкость получаемого изображения определяется разрешающей способностью микроскопа, т. е. той наименьшей величиной объектов или их деталей, которые можно увидеть с помощью этого прибора. Разрешающая способность зависит от длины проходящего через объект света, показателя преломления оптической среды (показатель преломления воздуха равен 1,0; иммерсионного масла - 1,516; стекла - 1,520) и апертурного угла объектива.

Эту зависимость вывел немецкий физик Эрнст Аббе во второй половине XIX века:

$$d = \lambda/2\ n \sin a,$$

где: d - минимальное расстояние между двумя точками, видимыми раздельно; λ - длина волны света, проходящего через исследуемый объект; nsina - числовая апертура; n - показатель преломления светом оптической среды; a - апертурный угол объектива.

Минимальное расстояние между двумя точками при освещении объекта светом с длиной волны 550 нм, к которому наиболее чувствителен глаз, при использовании микроскопа, апертурный угол которого 90° (это предельный угол, для которого sina = 1), для сухой системы составляет около 300 нм, а для иммерсионной системы - около 200 нм.

Таким образом, повысить разрешающую способность микроскопа можно путем:

- снижения длины волны света, проходящего через объект;
- использования иммерсионной системы;
- повышения апертурного угла до предельного (до 90°).

Практическое занятие № 3.
Изготовление препарата животной клетки

Цель: изучить технику изготовления препаратов животных клеток.

Препарат «раздавленная капля» используют для определения формы клеток микроорганизмов, их размеров и взаимного расположения, способа спорообразования, наличия или отсутствия подвижности.

На сухое предметное стекло наносят каплю водопроводной воды, добавляют к ней небольшое количество клеток изучаемых микроорганизмов или другой исследуемый материал (сенной настой и др.), размешивают, покрывают покровным стеклом. Если исследуют негустые суспензии микробных клеток, то каплю воды на предметное стекло можно не наносить. Капля с исследуемым материалом должна быть такой, чтобы после прижимания ее покровным стеклом жидкость не выступала из-под стекла. Избыток жидкости удаляют фильтровальной бумагой.

Препарат «висячая капля» используют для наблюдения за размножением микроорганизмов, образованием и прорастанием спор, для выявления подвижности и отношения клеток к химическим раздражителям.

Каплю суспензии микроорганизмов петлей или обычным пером наносят на покровное стекло, которое поворачивают каплей вниз и помещают на специальное предметное стекло с углублением (лункой) в центре. Капля должна свободно висеть, не касаясь краев и дна лунки (рис. 2).

Края лунки предварительно смазывают вазелином. Капля оказывается герметизированной во влажной камере, что позволяет вести многодневное наблюдение за объектом. Для длительных наблюдений используют стерильные стекла, а суспензию микроорганизмов готовят в жидкой питательной среде.

Препарат «отпечаток» используют для изучения естественного расположения клеток в колонии микроорганизмов и чаще всего для исследования формы спор и спороносцев у актиномицетов и мицелиальных грибов.

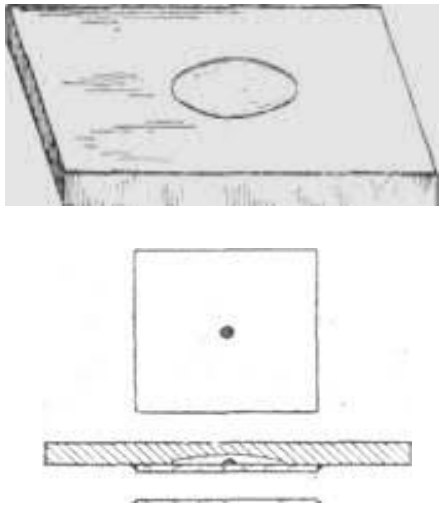

Рис. 2. Приготовление препарата «висячая капля».

Из агаризованной среды, на которой исследуемые микроорганизмы растут сплошным газоном или в виде отдельных колоний, вырезают скальпелем небольшой кубик и переносят его на предметное стекло так, чтобы поверхность с микроорганизмами была обращена вверх. Затем к газону или к колонии прикладывают чистое покровное стекло, слегка надавливают на него петлей или пинцетом и сразу же снимают, стараясь не сдвинуть в сторону. Полученный препарат помещают отпечатком вниз в каплю воды или метиленового синего (1:40) на предметное стекло. Отпечаток можно получить и на предметном стекле, если касаться поверхности колонии или газона предметным стеклом.

Практическое занятие № 4.
Цитология. Морфология и жизнедеятельность животной клетки. Способы деления животных клеток

Цель:

1. Изучить микроскопическое строение животной клетки.
2. Ознакомиться с органеллами клетки и их функцией.
3. Изучить способы деления животных клеток.

Зарисовать и обозначить структуры электронно-микроскопического строения животной клетки

Клетка – элементарная биологическая система, состоящая из ядра и цитоплазмы и способная к самовоспроизведению.

Живая клетка обладает всеми свойствами живого: обменом веществ, раздражимостью, подвижностью, способностью к размножению. Жизнь клетки возможна при условии обмена веществ ее с окружающей средой. Обмен веществ в клетке включает поступление в нее веществ, их усвоение и выделение продуктов жизнедеятельности.

Описать функции органелл

Органеллы – это постоянные специальные части клеток, выполняющие строго определенные функции. Они разделяются на органеллы общего и специального назначения. Органеллы общего назначения имеются в любой клетке и выполняют необходимые для ее жизнедеятельности различные функции. Органеллы специального назначения – структуры, характерные для того или иного вида клеток. Различают следующие виды специальных органелл, обеспечивающие специфику их функций:

1. В мышечных клетках – миофибриллы, выполняют функцию сокращения.
2. В нервных клетках – нейрофибриллы, обеспечивают проведение нервного импульса.
3. В мерцательных клетках – реснички, встречаются на клетках эпителия, дыхательных и половых путей, функция – движение или мерцание.
4. В кишечном эпителии хорошо развиты микроворсинки – это выросты цитоплазмы, одетые цитолеммой. Они увеличивают всасывательную поверхность клетки.

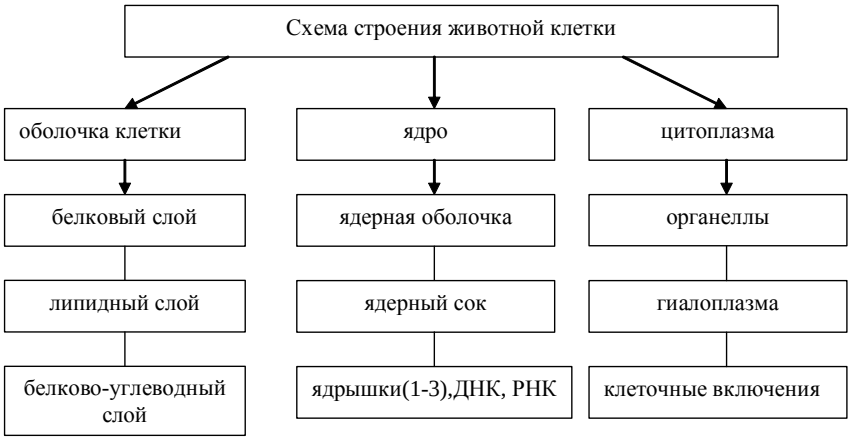

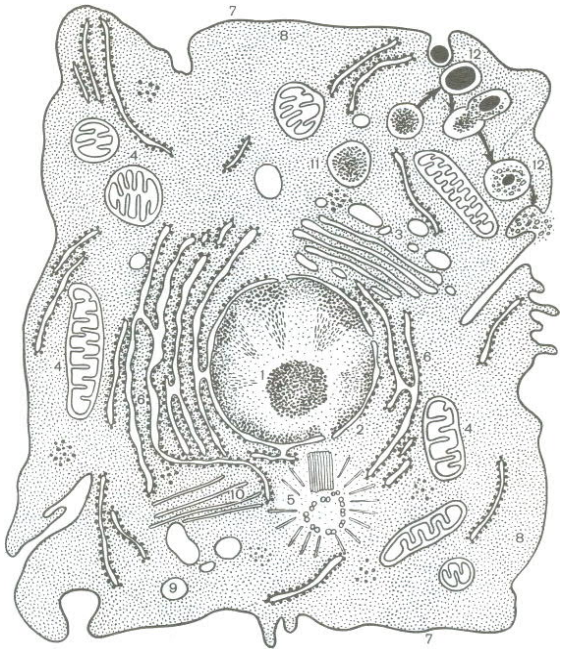

Рис. 3. Схема строения клетки:

1 – ядрышко; 2 – ядерная оболочка; 3 – комплекс Гольджи; 4 – митохондрии; 5 – клеточный центр; 6 – эндоплазматическая сеть;7 – оболочка клетки; 8 – гиалоплазма; 9 – вакуоль; 10 – микротрубочки; 11 – лизосомы; 12 – последовательные процессы фагоцитоза.

К общим органеллам относят:

1. Эндоплазматическая сеть – бывает двух видов гранулярная и агранулярная. Функциональное значение гранулярной сети – синтез белков, агранулярной – синтез жиров и углеводов.

2. Рибосомы – находятся в гиалоплазме, на мембране эндоплазматической сети. Они состоят из белка и рибонуклеиновой кислоты. Их комплексы называют полирибосомами.

3. Митохондрии – обеспечивают клетку энергией, необходимой для ее жизнедеятельности, синтезируя вещества, богатые энергией, например аденозинтрифосфат (АТФ).

4. Комплекс Гольджи – является системой параллельно расположенных липопротеинов двойных гладких мембран, образующих замкнутые щелевидные канальцы, полости и пузырьки. Осуществляет транспорт и выведение веществ за пределы клетки.

5. Лизосомы – содержат до сорока гидролитических ферментов, с помощью которых расщепляют вещества, поступающие в клетку.

6. Клеточный центр – представляет собой наиболее уплотненный структурный элемент цитоплазмы, участвует в митозе, образует веретено деления.

Описать формы клеток

Форма животных клеток разнообразна и зависит от выполняемой ею функции.

Описать стадии митоза, амитоза, редукционного деления

Размножение клеток в организме многоклеточных животных происходит главным образом путем деления надвое. Возможно множественное деление ядра внутри одной клетки.

Митоз (непрямое деление) складывается из четырех фаз: профазы, метафазы, анафазы, телофазы.

Во время подготовки клетки к делению происходят следующие процессы:

1) удвоение молекулы ДНК;

2) накопление энергии, необходимой для деления.

Профаза – ядерное вещество представляется в виде большого числа мельчайших, хорошо окрашенных зерен. Хромосомные нити утолщаются и укорачиваются. Клубок становится более рыхлым. Нити делятся продольно. Ядрышко исчезает; вслед за ним посте-

пенно исчезает ядерная оболочка. Центриоли клеточного центра начинают отделяться друг от друга, располагаясь на периферии.

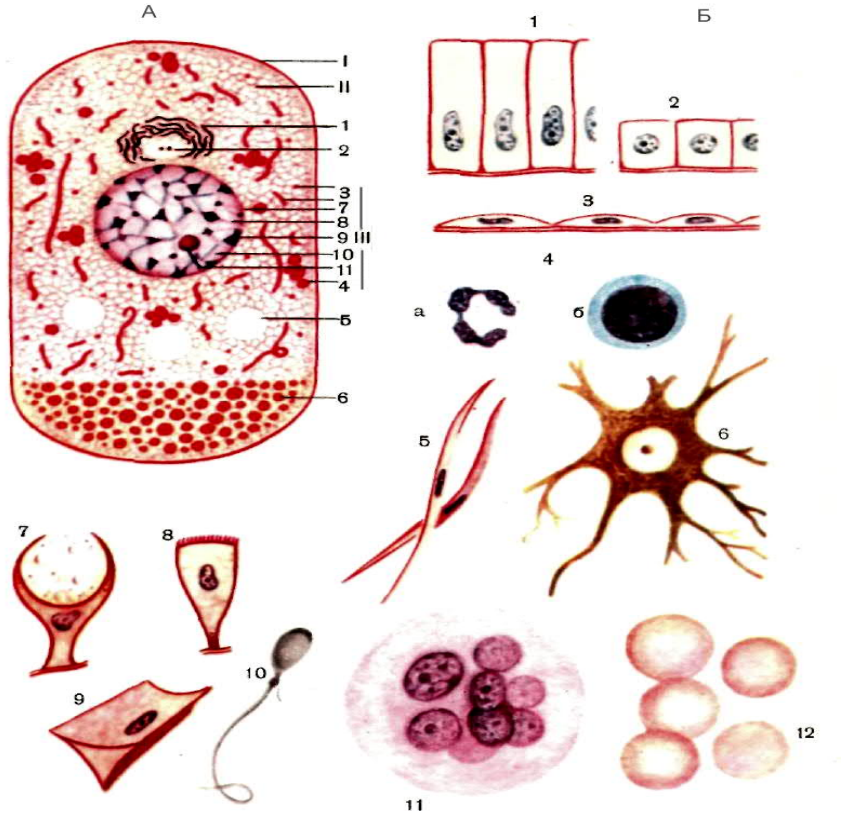

Рис. 4. Форма животных клеток:

А – I – граница клетки; II – цитоплазма; III – ядро: 7 – ядерная оболочка; 8 – ахроматическая сеть; 9 – хромацентры; 10 – ядерная жидкость; 11 – ядрышко; Б – 1 – цилиндрические клетки канальца почки; 2 – изоплазматические (кубические) клетки канальца почки – один из видов призматических клеток; 3 – плоские клетки мезотелия; 4 – округлые клетки: а) нейтрофильный гранулоцит, б) лимфоцит; 5 – веретеновидные клетки – гладкие мышечные клетки; 6 – отросчатая клетка – нервная клетка; 7 – бокаловидная железистая клетка; 8 – анизопризматическая реснитчатая эпителиальная клетка; 9 – крылатая сухожильная клетка; 10 – жгутиковая клетка – сперматозоид; 11 – многоядерная клетка костного мозга – мегакариоцит; 12 – безъядерная клетка – эритроцит.

Метафаза – в эту стадию ядерная оболочка исчезает, и хромосомы оказываются свободно лежащими в цитоплазме делящейся клетки. Клеточный центр превращается в веретено деления, располагающуюся вдоль оси клетки. Это веретено состоит из тонких нитей, которые одними концами соединены с хромосомами, другими сходятся к центриолям. Хромосомы расщепляются на две хроматиды.

Анафаза – в результате расщепления материнских хромосом каждая из двух хроматид – благодаря активному сокращению нитей веретена направляются к полюсам веретена. На каждом полюсе получается набор хромосом, равный полному набору хромосом в материнской клетке.

Телофаза – процесс формирования дочерних ядер и завершение деления клеточного тела. Дочерние хромосомы на полюсах веретена обнаруживаются в виде клубков. Вокруг клубка из содержимого цитоплазмы образуется ядерная оболочка, появляется ядрышко. Веретено деления исчезает, а из центриолей формируется клеточный центр. В цитоплазме клетки появляется бороздка, и клетка делится на две.

Биологическое значение митоза заключается в том, что каждая дочерняя клетка получает точно такой же набор хромосом, что имела материнская клетка.

Амитоз – прямое деление. Этот вид деления у некоторых клеток является ведущим (печень), у других же в норме совсем не встречается, но возникает под влиянием неблагоприятных условий. Вначале происходит деления ядрышка путем простой перешнуровки. Затем в ядре образуется перетяжка, которая постепенно делит его на две части. Вслед за делением ядра происходит деление цитоплазмы, и возникают две дочерние клетки. Однако чаще деление ядра не сопровождается делением цитоплазмы, тогда возникают двух-, трех- и многоядерные клетки. Благодаря этому делению происходят рост ткани и обновление ее клеточного состава.

Редукционное деление – свойственно половым клеткам. Фазы деления сходны в общих чертах с периодами митотического деления, но в этом случае хромосомы не расщепляются, а дочерние клетки получают половинный набор хромосом. При оплодотворении женской половой клетки вторую половину хромосом она получает от отцовской клетки.

В клетках, заканчивающих свой цикл развития, происходят определенные морфологические и физико-химические изменения. Клетки становятся неспособными к дальнейшему делению.

Контрольные вопросы:

1. Каково строение и функции клеточной оболочки, органелл, ядра?
2. В чем состоит подготовка клетки к делению?
3. Что такое митоз, амитоз, редукционное деление?
4. Что общего и в чем различия митоза и редукционного деления?

Практическое занятие № 5.
Общая гистология – ткани животного организма

Цель: изучить микроскопическое строение тканей животного организма.

Задание 1. Зарисовать схему строения различных видов эпителия.

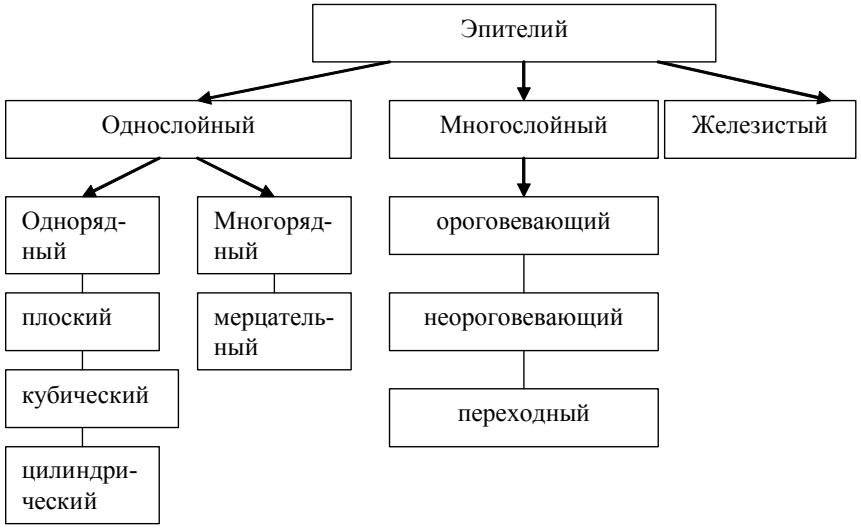

Рис. 5. Схема строения эпителиальной ткани.

Ткань – это исторически сложившаяся система клеток и неклеточных структур, обладающая общностью строения, функции, развития. Различают четыре типа ткани: эпителиальную, соединительную, мышечную, нервную.

Эпителии – сборная группа тканей, широко распространенная в организме. Они имеют разное происхождение (развиваются из эктодермы, энтодермы, мезодермы) и выполняют разнообразные функции (защитную, трофическую, секреторную, выделительную и др.). Первичной функцией эпителия является пограничная – отграничение организма от окружающей среды.

Зарисовать классификацию соединительных тканей

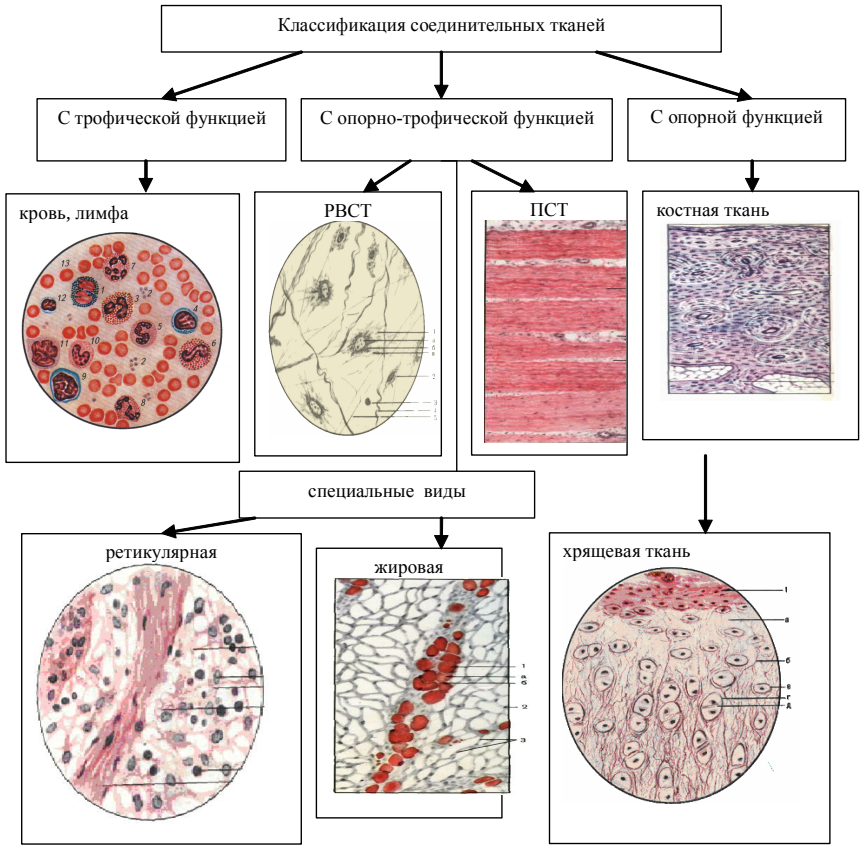

Рис. 6. Классификация соединительных тканей.

Эпителиальные ткани имеют следующие морфофункциональные признаки, по которым их отличают от других видов тканей.

1. Все виды эпителия состоят в основном из клеток, почти отсутствует межклеточное вещество, есть лишь тонкие межмембранные щели, сюда поступают вещества, внутрь эпителиальных клеток, и те которые выделяются из них наружу.

2. Клетки плотно расположены друг к другу в виде пластов и соединены между собой при помощи различных видов контактов: по типу замка, плотного контакта, щелевидного контакта, десмосомы.

3. Все виды эпителиев располагаются на базальной мембране – это тонкая пластинка белково-углеводного состава. Она разделяет эпителий от подлежащей под ним соединительной ткани.

4. В эпителии отсутствуют кровеносные сосуды, и питание идет диффузно за счет кровеносных сосудов РВСТ.

5. Под эпителием всегда во всех органах лежит РВСТ, богатая кровеносными сосудами.

6. Клетки эпителия обладают полярностью, т.е. в них различают верхний полюс и нижний. Ядро и органеллы расположены ближе к нижнему слою. А на верхнем могут располагаться в зависимости от его локализации и вида, микроворсинки и реснички.

7. Эпителиальные клетки обладают высокой способностью к регенерации, т.к. в их составе имеются стволовые, камбиальные клетки.

Зарисовать и обозначить участок миокарда сердца лошади

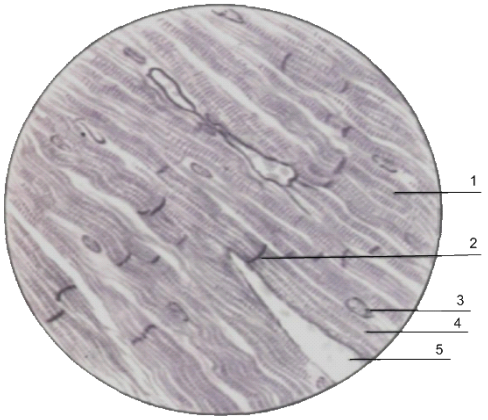

Рис. 7. Препарат: миокард сердца лошади:
1 – сердечные мышечные клетки; 2 – вставочная пластинка – граница сердечных мышечных клеток; 3 – ядра; 4 – саркоплазма; 5 – кровеносный сосуд.

Описать строение мякотных и безмякотных нервных волокон

Отростки нервных клеток, покрытые оболочками, составляют нервные волокна. Волокна делятся на мякотные и безмякотные.

Мякотные нервные волокна (миелиновые) одеты сравнительно толстой оболочкой, имеющей сложное строение. Одна ее часть, со-

держащая миелин, называется миелиновой оболочкой и имеет слоистое строение. В ней чередуются концентрические слои липидов и белков. Другая часть оболочки называется неврилемма.

Безмякотные нервные волокна не имеют мякотной оболочки, они содержат несколько осевых цилиндров и находятся преимущественно в составе вегетативной нервной системы.

Мякотные и безмякотные нервные волокна, окруженные соединительной тканью, составляют периферические нервные стволы, которые в органах распадаются на более мелкие пучки, а те в свою очередь на волокна.

Контрольные вопросы:

1. Что такое ткань?
2. Каковы основные признаки эпителиальных тканей?
3. Дайте характеристику различных видов покровного, выстилающего и железистого эпителиев?
4. Каковы основные функции и классификация опорно-трофическиих тканей?
5. Как характер межклеточного вещества влияет на структуру и функции опорно-трофических тканей?
6. Строение мышечного волокна.
7. Что такое саркомер, каково его строение и функция?

Практическое занятие № 6.
Строение и химический состав кости

Цель: изучить строение кости как органа.

Изучить плоскости и направления в теле животного

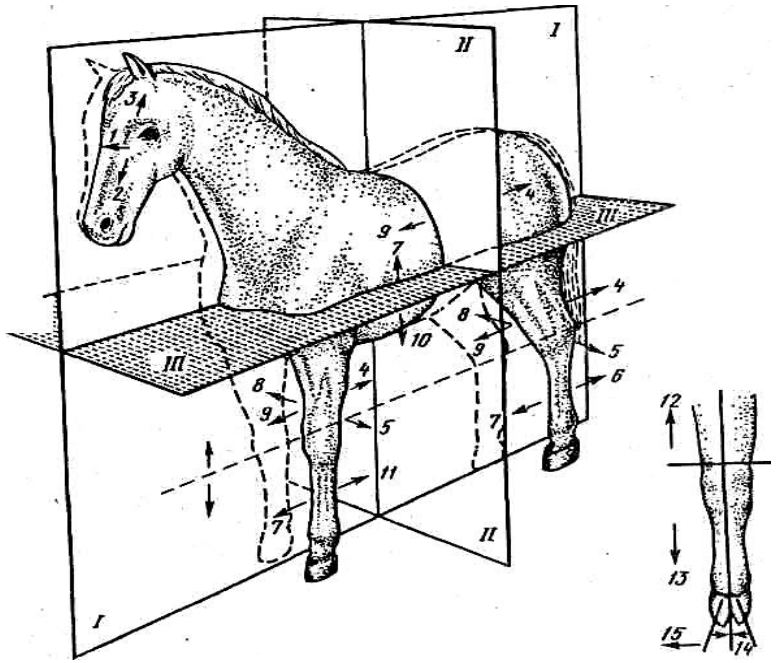

Рис. 8. Плоскости и направления в теле животного:

Плоскости: 1 – сагитальная; 2 – сегментальная; 3 – фронтальная. Направления: 1 – назальное; 2 – ростральное; 3 – аборальное (каудальное); 4 – каудальное; 5 – латеральное; 6 – плантарное; 7 – дорсальное; 8 – медиальное; 9 – краниальное; 10.вентральное; 11 – пальмарное; 12 – проксимальное; 13 – дистальное; 14 – аксиальное; 15 – абаксиальное.

Для более точного определения расположения органов и частей тело животного расчленяют тремя воображаемыми взаимоперпендикулярными плоскостями – саггитальной, сегментальной и фронтальной.

Саггитальная плоскость проводится вертикально вдоль середины тела животного от рта до кончика хвоста и рассекающая его на две симметричные половины. Направление в теле животного к срединной плоскости называется медиальным, а от нее – латеральным.

Сегментальную плоскость проводят вертикально поперек тела животного. Направление от нее в сторону головы называется краниальным, в сторону хвоста – каудальным. На голове, где все краниальное, различают направление к носу – назальное, и противоположное ему – каудальное.

Фронтальную плоскость проводят горизонтально вдоль тела животного, то есть параллельно лбу. Направление в данной плоскости в сторону спины называется дорсальным, к животу – вентральным.

Для определения положения участков конечностей существуют термины. **Проксимальный** – более близкое положение к осевой части тела. **Дистальный** – более удаленное положение от осевой части тела.

Для обозначения передней поверхности конечностей приняты термины – краниальный или дорсальный, а для задней поверхности – каудальный, а также пальмарной на передней конечности, а плантарной – на задней конечности.

Описать типы костей по форме в связи с их функцией

Кость – как орган опоры и движения в составе скелета, имеет сложное строение, отражающее ее функцию и развитие. В основе ее лежит костная ткань пластинчатого строения. Снаружи кость покрыта надкостницей, а в местах подвижного соединения с другими костями – хрящом. В костной полости находится костный мозг. Кости богаты кровеносными сосудами, нервами.

По форме различают три типа костей:

- длинные кости – трубчатые и изогнутые;
- короткие кости – симметричные и асимметричные;
- пластинчатые кости.

Длинные трубчатые кости составляют скелет конечностей. Они выполняют функции рычагов опоры и движения. Трубчатое строение увеличивает прочность кости и в то же время делает ее более легкой. В каждой длинной трубчатой кости различают два конца – проксимальный (верхний), дистальный (нижний) и средний участок (тело кости).

Длинные изогнутые кости – это ребра. Они образуют боковые стенки грудной клетки. Ребра выполняют функцию рычагов при движении грудных стенок во время вдоха и выдоха; служат защитой и опорой для органов грудной полости – легких и сердца.

К коротким симметричным костям относятся позвонки. Они образуют в скелете туловища позвоночный столб. Чем больше позвонков, тем подвижнее позвоночный столб, так как позвонки соединены друг с другом подвижно.

Короткие асимметричные кости располагаются в конечностях – в запястье и заплюсне, выполняя функции опоры и движения.

Пластинчатые кости образуют полости (например, черепно-мозговую) и выполняют в основном защитную функцию для тех органов, которые размещены в этих полостях (головной мозг в черепе).

Указать химический состав и физические свойства костей

В свежих костях содержится до 50% воды, до 15% жира, до 12% органических веществ – оссеина и до 21% минеральных солей. Высушенные кости (препараты костей) теряют почти всю воду и жир и состоят из оссеина (до 30-40%) и минеральных солей (до 60–70%). Среди минеральных солей основное место занимает фосфорнокислая известь – до 85%, углекислая известь – до 9%, фтористая известь – до 3%; в небольших количествах имеются фосфорнокислая магнезия, соединения хлора, железа и др. элементов. Таким образом, кости представляют собой мощное депо минеральных солей. Кости обладают значительной прочностью. Большая прочность костей объясняется крепостью молекулярной связи органических и неорганических веществ кости. Химический состав и физические свойства костей колеблются в зависимости от возраста, условий питания и физиологического состояния организма.

В костях молодых животных органических веществ больше, чем в костях старых животных. Этим объясняется значительная эластичность костей молодых животных, которая с возрастом уменьшается.

Кости построены из костной ткани. В каждой кости независимо от ее формы различают следующие части: надкостницу, костное вещество, кровеносные сосуды и нервы. На суставных поверхностях костей надкостница отсутствует. Эти поверхности покрыты суставным хрящом.

Зарисовать строение кости

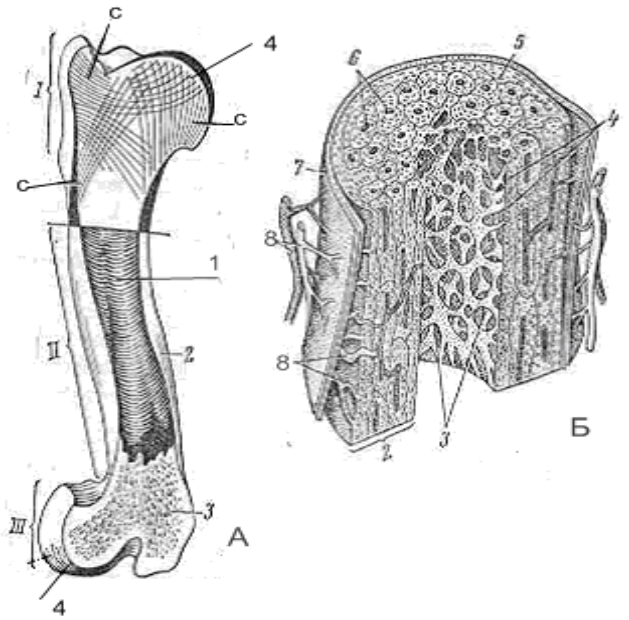

Рис. 9. Распил длинной трубчатой кости:

I – проксимальный конец (эпифиз); II – диафиз (тело); III – дистальный конец; А: 1 – костная полость; 2 – компактное вещество кости; 3 – губчатое вещество; с – костные перекладины; 4 – суставные хрящи; Б: 3, 4 – костные перекладины; 5 – наружные общие окружные костные пластинки; 6 – канал остеона; 7 – надкостница; 8 – кровеносные сосуды.

Контрольные вопросы:

1. Назовите плоскости и направления в теле животного.
2. Классификация костей по форме.
3. Химический состав костей.
4. Значение органических и неорганических соединений в кости.

Практическое занятие № 7.
Скелет. Соединение костей скелета

Цель: изучить строение скелета, типы соединения костей.

Зарисовать и обозначить строение скелета коровы

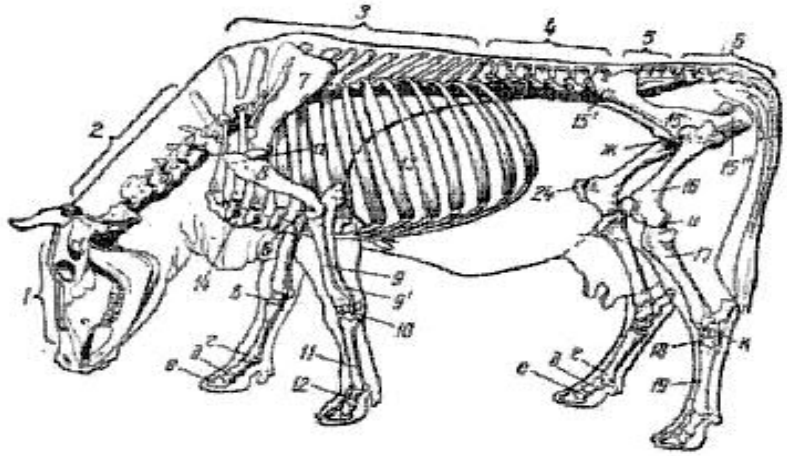

Рис. 10. Скелет коровы:

1 – череп; 2 – шейный; 3 – грудной; 4 – поясничный; 5 – крестцовый отделы скелета туловища; 6 – скелет хвоста; 7 – лопатка; 8 – плечевая кость; 9 – кости предплечья; 10 – кости запястья; 11 – кости пясти; 12 – кости пальцев; 14 – грудная кость; 15 – кости таза; 16 – бедренная кость; 17 – кости голени; 18 – кости заплюсны; 19 – кости плюсны; 24 – коленная чашка.

Скелет тела животного принято делить на осевой и периферический. К осевому скелету относят скелет головы, шеи, туловища и хвоста. Скелет туловища, в свою очередь, подразделяется на грудной, поясничный и крестцовый отделы. Скелет конечностей представлен двумя парами конечностей – грудными (передними) и тазовыми (задними).

В скелет грудной конечности входят следующие кости: лопатка, плечевая кость, кости предплечья (лучевая и локтевая кости), кости запястья, кости пясти, кости пальцев. В скелет тазовой конечности входят следующие кости: кости таза (подвздошная, лонная, седалищ-

ная), бедренная кость, кости голени (большая и малая берцовые кости), кости заплюсны, кости плюсны, кости пальцев.

Указать классификацию соединений костей

Существуют два основных типа соединений костей: непрерывные и прерывные.

1. Непрерывный тип соединения костей представляет собой – сращение. В зависимости от того, какой тканью соединяются, кости различают пять видов сращения: синдесмоз, синэластоз, синхондроз, синостоз и синсаркоз. Подвижность костей при сращениях зависит, прежде всего, от физических свойств соединяющей ткани. Максимальная подвижность наблюдается в синсаркозе (т.е. в соединении лопатки с туловищем посредством мышц). Полностью отсутствует подвижность в синостозах (швы черепа).

2. Прерывное соединение – сустав, характеризуется наличием между костями щелевидной полости. Суставами соединяются кости, выполняющие по преимуществу функцию движения. В каждом суставе различают: 1) капсулу; 2) синовию, заполняющую суставную полость; 3) суставные хрящи, покрывающие поверхности костей, участвующих в образовании сустава.

Различают суставы простые – образованные лишь двумя костями, сложные – когда в соединение входит большее число костей.

Ознакомиться с классификацией суставов

Форма суставных поверхностей костей крайне разнообразна, что всецело зависит от характера движения в каждом отдельном суставе. Поэтому суставную поверхность рассматривают как часть поверхности тела вращения вокруг оси. Все суставы по характеру движения делятся на одноосные, двухосные и многоосные.

1. В одноосных суставах движение происходит вокруг одной оси. Одноосные суставы могут быть цилиндрическими или блоковидными.

2. В двухосных суставах движение происходит по двум перпендикулярным друг к другу осям. По характеру суставной поверхности костей двухосные суставы могут быть эллипсоидными и седлообразными.

3. В многоосных суставах движение возможно по многим осям, так как суставная поверхность на одной из костей представляет часть шара, а на другой – соответствующую ямку (шаровидный сустав).

4. В плоских суставах суставные поверхности костей почти плоские; движение в них крайне ограниченное.

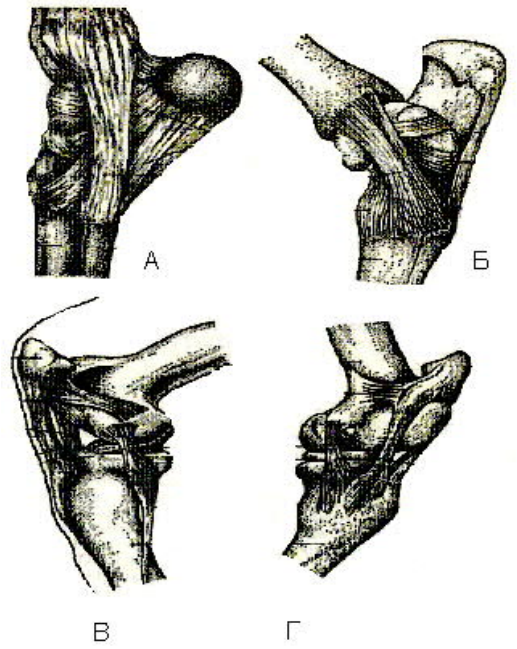

Рис. 11. Классификация суставов:
А – запястный сустав; Б – заплюсневый сустав;
В, Г – коленный сустав.

Контрольные вопросы:

1. Назовите отделы позвоночного столба.
2. Рассказать строение грудной и тазовой конечности.
3. Строение осевого скелета.
4. Виды соединения костей.
5. Что такое сустав?

Практическое занятие № 8.
Скелетная мускулатура

Цель: изучить строение скелетной мышцы как органа.

Законспектировать классификацию скелетных мышц

Мышцы делят по происхождению, топографии, форме, выполняемой функции, по особенностям внутренней структуры.

По происхождению мышцы бывают соматические и висцеральные.

По топографии различают мышцы отдельных областей тела (шеи, плеча и т.д.).

Форма мышц разнообразна и зависит от положения на теле, происхождения, выполняемой функции. В осевой части тела располагаются обычно пластинчатые мышцы, которые могут быть широкими и узкими, длинными и короткими, треугольными, ромбовидными и др. Они имеют широкие пластинчатые сухожилия – апоневрозы. Если мышцы кончаются на нескольких, следующих друг за другом однотипных костях (ребрах, позвонках) отдельными пучками, они называются многораздельными, зубчатыми. Вокруг естественных отверстий залегают кольцевидные мышцы. На конечностях форма мышц в основном веретенообразная.

По функции мышцы делят в зависимости от вида движения, осуществляемого с их помощью, на разгибатели – экстензоры, сгибатели – флексоры, отводящие – абдукторы, приводящие – аддукторы, вращатели – ротаторы, запиратели – сфинктеры, подниматели – леваторы, опускатели – депрессоры, напрягатели – тензоры.

В зависимости от способа прикрепления пучков мышечных волокон к сухожилиям мышцы принято подразделять на одноперистые, двуперистые и многоперистые.

Одноперистые мышцы устроены наиболее просто. Пучки мышечных волокон идут в них от одного сухожилия к другому приблизительно параллельно длине мышцы.

В двуперистых мышцах одно сухожилие расщеплено на две пластины, которые лежат на мышце поверхностно, а другое выходит из середины брюшка (паренхима представлена поперечнополосатыми мышечными волокнами), пучки же мышечных волокон идут косо от одного сухожилия к другому.

В многоперистых мышцах сложно располагаются пучки волокон.

Зарисовать и указать на рисунке название мышц головы и туловища коровы

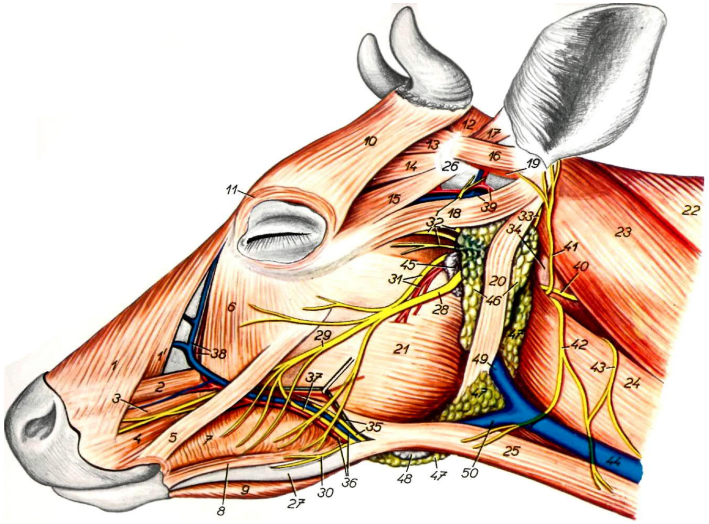

Рис. 12. Мышцы, сосуды и нервы головы и шеи крупного рогатого скота:

1 – носогубной подниматель; 2 – подниматель верхней губы; 3 – клыковый м.; 4 – опускатель верхней губы; 5 – скуловой м.; 6.наружный щечный м.; 7 – щечный м.; 8 – опускатель нижней губы; 9 – челюстноподъязычный м.; 10 – лобный м.; 11 – круговой м. глаза; 12 – шейнощитковый м.; 13 – межщитковый м.; 14 – лобная часть лобнощиткового м.; 15 – височная часть лобнощиткового м.; 16 – дорсальный ушной аддуктор; 17 – короткий ушной подниматель; 18 – наружный ушной аддуктор; 19 – средний ушной аддуктор; 20 – вентральный ушной м.; 21 – жевательный м.; 22 – трапецевидный м.; 23 – ключичнозатылочный м.; 24 – ключичнососцевидный м.; 25 – грудиночелюстной м; 26 – щиток; 27 – нижняя челюсть; 28, 29 – лицевой нерв и дорсальный щечный нерв; 30 – вентральный щечный н.; 31 – поперечнолицевая а. и поверхностный височный н; 32. векоушной н., 33 – каудальный ушной н.; 34 – крыло атланта; 35 – околоушной проток и н.; 36 – лицевая а. и н.; 37 – соединительная ветвь между щечными нн.; 38 – лицевая в. и а. нижнего века; 39 – поверхностная височная а. и в.; 40 – дорсальная ветвь добавочного н.; 41 – большой ушной н.; 42.кожная шейная ветвь от 2 шейного н.; 43 – третий шейный н.; 44 – наружная яремеая в.; 45 – околоушной лимфатический узел; 46 – околоушная железа; 47 – подчелюстная железа; 48 – подчелюстной лимфоузел.

Мускулатура лошади

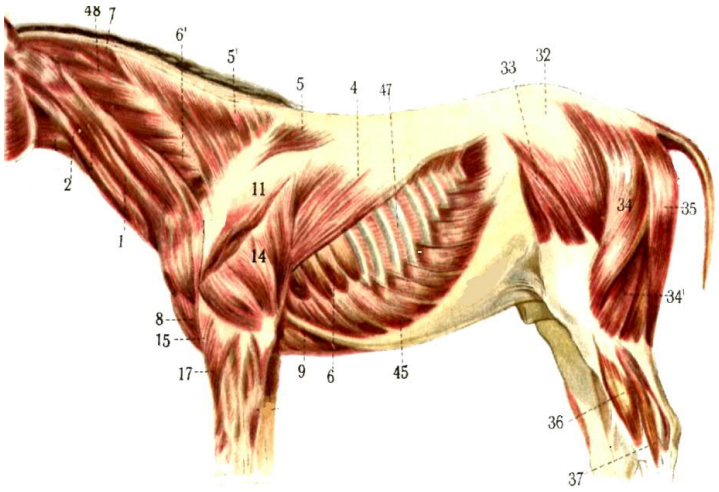

Рис. 13А. 1 – плечеголовная мышца; 2 – грудино-головная мышца; 4 – широчайшая мышца спины; 5–5^{I} – шейная грудная части трапециевидной мышцы; 6 – шейная и грудная части зубчатой вентральной мышцы; 6^{I} – грудная часть зубчатой вентральной мышцы. 7 – ромбовидная мышца; 8, 15 – плечевая и предплечная части поверхностной части грудной мышцы; 9 – плечевая часть глубокой грудной мышцы; 11 – дельтовидная мышца;14 – трехглавая мышца плеча; 17 – лучевой разгибатель запястья; 32 – средняя ягодичная мышца; 33 – напрягатель широкой фасции бедра; 34 – двуглавая мышца бедра; 35 – полусухожильная мышца; 36 – разгибатели пальцев; 37 – мышцы сгибатели пальцев; 45 – косая наружная мышца живота; 47 – межреберные наружные мышцы; 48 – пластыревидная мышца.

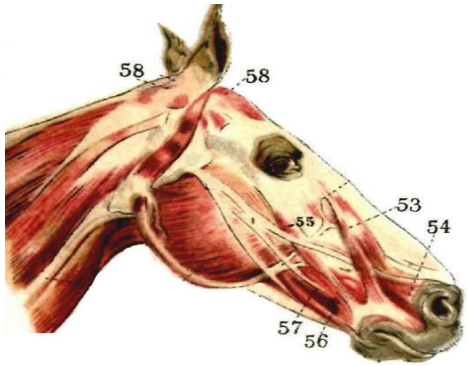

Рис. 13Б. 53 – носогубной подниматель; 54 – клыковая мышца; 55 – опускатель нижнего века; 56 – подкожная мышца губ; 57 – скуловая мышца; 58 – височная мышца.

Указать вспомогательные образования мышечной системы

К вспомогательным приспособлениям мышц относят: фасции, бурсы, синовиальные влагалища, сезамовидные кости.

1. Фасции – это соединительнотканные футляры, в которые заключены отдельные мышцы и группы мышц. Прикрепляясь к костям, фасции удерживают мышцы в определенном месте и препятствуют трению их между собой.

2. Бурсы – имеют вид мешочков, стенка которых состоит из двух слоев: наружного (фиброзного) и внутреннего (синовиального), выделяющего синовиальную жидкость. Эта жидкость смазывает внутреннюю поверхность бурсы. Бурсы расположены под мышцами, сухожилиями, связками, а также под кожей. Особенно много их между мышцами и костями.

3. Синовиальные влагалища – сходны по строению с бурсами. Состоят из фиброзного и синовиального слоев. Они находятся главным образом под сухожилиями, которые перебрасываются через суставы.

4. Сезамовидные кости – играют роль блоков, через которые перебрасываются сухожилия. Одной из крупнейших сезамовидных костей является коленная чашка.

Контрольные вопросы:

1. Строение скелетной мышцы.
2. Что относится к вспомогательным органам мышц?
3. Какие мышцы головы и туловища вы знаете?

Практическое занятие № 9.
Нервная система и органы чувств

Цель:
1. Изучить строение нервной системы.
2. Изучить строение органов чувств.

Головной мозг лошади

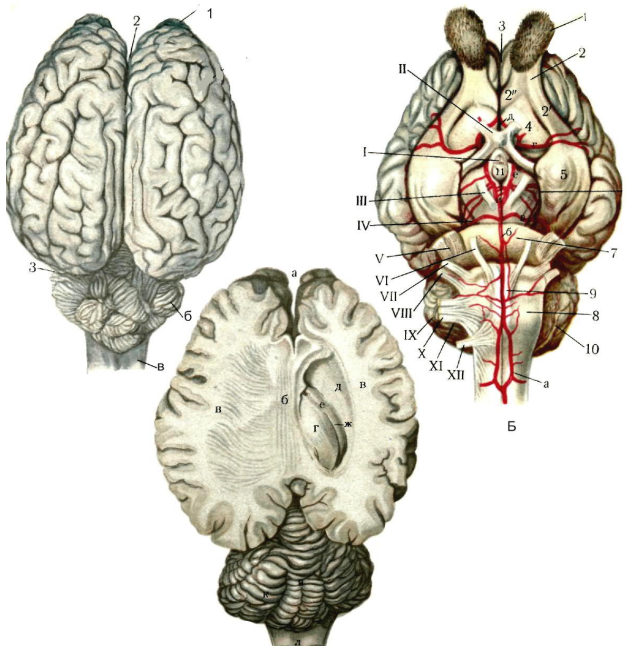

Рис. 14. **А** – 1 – обонятельные луковицы; 2 – глубокая продольная щель; 3 – поперечная щель мозга; б – полушария мозжечка; в – продолговатый мозг;
Б – I – серый бугор и воронка; II – зрительный нерв; III – глазодвигательный н.; IV – блоковый н.; V – тройничный н.; VI – отводящий н.; VII – лицевой н.; VIII – равновеснослуховой н.; IX – языкоглоточный н.; X – блуждающий н.; XI – добавочный н.; XII – подъязычный н.; 1 – обонятельная луковица; 2 – общий обонятельный тракт; 3 – внутренняя срединная борозда; 4 – обонятельный треугольник; 5 – грушевидная доля; 7 – мозговой (варолиев) мост; 8 – продолговатый мозг; 9 – пирамида; 10 – мозжечок.

Зарисовать строение коры полушарий головного мозга

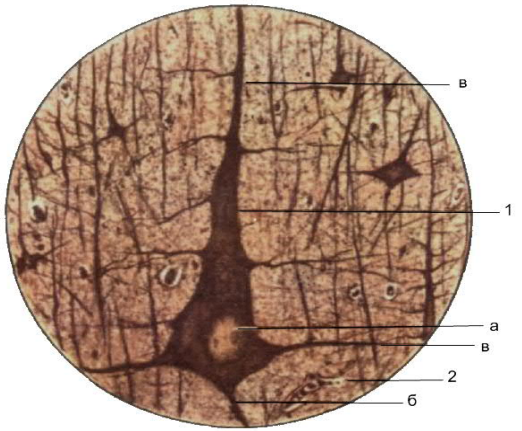

Рис.15. Препарат: кора больших полушарий головного мозга:
1 – гигантская пирамидальная клетка ганглиозной пластинки; а – ядро; б – нейрит; в – дендриты; 2 – кровеносный сосуд.

Зарисовать строение спинного мозга

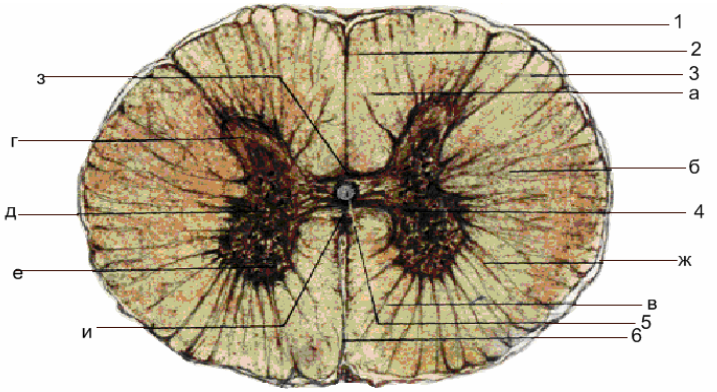

Рис. 16. Препарат: спинной мозг:
1 – мягкая оболочка; 2 – задняя срединная оболочка; 3 – белое вещество; а – задние канатики; б – боковые канатики; в – передние канатики; 4 – серое вещество: г – задние рога; д – боковые рога; е – передние рога; ж – мозговые перегородки; з, и – центральное промежуточное вещество; 5 – центральный канал; 6 – передняя срединная вырезка.

Нервная система контролирует функциональную деятельность различных органов и тканей и обеспечивает многообразные связи организма с внешней средой. Структурной единицей нервной системы является нейрон, который функционирует в составе рефлекторной дуги.

Анатомически нервную систему подразделяют на центральную (головной и спинной мозг) и периферическую (нервные узлы, стволы и окончания). Функционально – на соматическую, иннервирующую все тело, кроме внутренних органов, кровеносных сосудов и желез, и вегетативную, регулирующую деятельность перечисленных органов.

Описать строение органа равновесия (вестибулярного аппарата)

Рецепторные клетки органа слуха и равновесия локализованы в перепончатом лабиринте, который располагается в костном лабиринте. Рецепторные клетки органа слуха находятся в костном лабиринте, а органа равновесия – в вестибулярном аппарате. В этом лабиринте имеются два расширения: сферический мешочек и маточка.

В мешочке находится пятно сферического мешочка, в маточке пятно элиптического мешочка. В пятнах различают волосковые сенсорные клетки, они подразделяются на два типа – грушевидные и столбчатые. Сигналы с чувствительных волосковых клеток через химический синапс передаются на нейроны вестибулярного ганглия (тела нейронов собранные в узлы, расположенные вне ЦНС), находящегося в височной кости рядом с вестибулярным органом. Выходящие из вестибулярных ядер нервные волокна направляются в составе вестибуло–спинального тракта к мотонейронам, управляющим мышечными разгибателями, к мотонейронам шейного отдела спинного мозга, ядрам глазных мышц, к мозжечку, а оттуда через гипоталамус к задней центральной извилине коры головного мозга.

Ознакомиться с защитными и вспомогательными органами глаза и зарисовать заднюю стенку глаза

Орган зрения – глаз – периферическая часть зрительного анализатора. Промежуточной частью является зрительный нерв. Центры находятся в среднем и промежуточном мозге, а также в коре головного мозга. Расположен орган зрения в глазнице, состоит из глазного яблока, воспринимающего световые раздражения, защитных и вспомогательных образований.

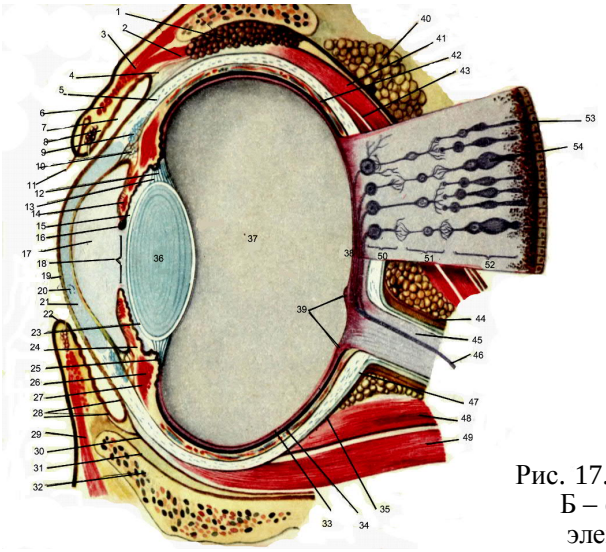

Рис. 17. А – глазное яблоко; Б – схема клеточных элементов сетчатки:

1 – слезная железа; 2 – внутренний подниматель верхнего века; 3 – наружный подниматель верхнего века; 4 – один из протоков слезной железы; 5 – белочная оболочка; 6 – круговая мышца век; 7 – конъюнктивальный мешок; 8 – верхнее веко; 9 – венозное сплетение склеры; 10 – гребешковые связки с фронтальными пространствами; 11 – ресница; 12 – хрусталиковая связка; 13 – лимфатические щели связки; 14 – сфинктер зрачка; 15 – задняя камера глаза; 16 – «виноградное зерно»; 17 – передняя глазная камера; 18 – зрачок; 19 – Боуменова оболочка и многослойный эпителий роговицы; 20 – роговица; 21 – десцеметовая оболочка; 22 – место перехода кожи век в слизистую оболочку; 23 – хрусталиковая сумка; 24 – радужная оболочка; 25 – ресничный отросток; 26 – ресничная мышца; 27 – ресничное тело; 28 – коньюнктива век и глазного яблока; 29 – опускатель нижнего века; 30 – поверхностная фасция; 31 – периорбита32 – вентральная часть костной орбиты; 33 – собственно сетчатка; 34 – пигментный слой сетчатки; 35 – фасция глазного яблока; 36 – хрусталик; 37 – полость глазного яблока после удаления стекловидного тела; 38 – центральное поле сетчатки; 39 – зрительный сосок; 40 – экстраорбитальное жировое тело; 41 – дорсальная прямая мышца глаза; 42 – собственно сосудистая оболочка; 43 – глубокая фасция; 44 – влагалище зрительного нерва; 45 – зрительный нерв; 46 – путь третьего нейрона в составе зрительного нерва; 47 – теноново пространство; 48 – оттягиватель глазного яблока; 49 – прямая вентральная мышца; 50 – ганглий зрительного нерва; 51 – ганглий сетчатки; 52 – нейроэпителий; 53 – ядро латерального коленчатого тела и каудального ядра зрительного бугра; 54 – зрительный центр в затылочной доле полушарий.

Защитные и вспомогательные органы глаза. К ним относятся орбита, периорбита, фасции, мышцы, веки, слезный аппарат.

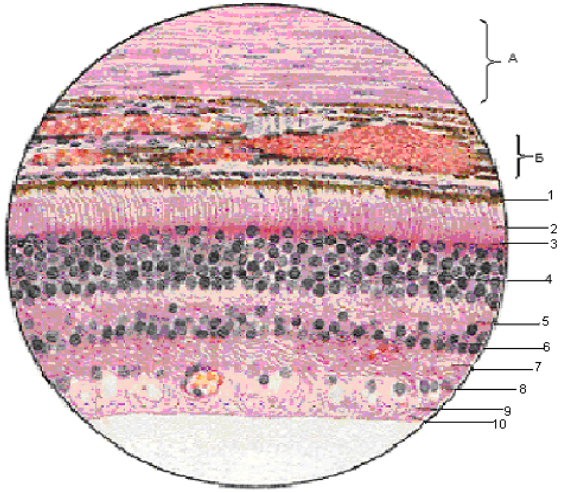

Рис. 18. Препарат: задняя стенка глаза:
А – склера; Б – сосудистая оболочка; В – сетчатка; 1 – пигментный слой; 2 – слой палочек и колбочек; 3 – наружная глиальная пограничная мембрана; 4 – наружный зернистый слой; 5 – наружный сетчатый слой; 6 – внутренний зернистый слой; 7 – внутренний сетчатый слой; 8 – ганглионарный слой; 9 – слой нервных волокон; 10 – внутренняя глиальная пограничная мембрана.

Орбита или глазница – образована отростками лобной скуловой и слезной костей. Является прочной защитой и вместилищем глаза. Орбита выстлана плотным соединительнотканным мешком (периорбита) конусообразной формы. Внутри периорбиты находится глазное яблоко с мышцами, сосудами и нервами. Внутри и снаружи ее имеются жировые тела, играющие роль терморегулятора и амортизатора.

Глазные мышцы – прикрепляются одним концом к склере глазного яблока, другим – к костям черепа. Различают 4 прямых, 2 косых и мышцу, оттягивающую глазное яблоко.

Веки – верхнее, нижнее, третье. Верхнее и нижнее веки являются кожно-мышечными складками. Между веками имеется глазная

щель. Снаружи веки покрыты кожей с короткими волосами. По краю верхнего века (у жвачных и на нижнем веке) идут длинные толстые волоски – ресницы. У основания ресниц залегают ресничные потовые железы. В области перехода века в конъюнктиву открываются многочисленные разветвленные сальные железы. Они вырабатывают жировой секрет, смазывающий края век и предохраняющий их от мацерации и скатывания слез. Основу век составляют мышцы, обеспечивая их подвижность.

Третье веко – это складка конъюнктивы, расположенная в медиальном углу глаза, содержащая хрящ.

Слезный аппарат состоит из слезных желез, слезных канальцев, слезного мешка и слезно-носового канала.

Контрольные вопросы:

1. Что такое нейрон, какие бывают нейроны по структуре и по функции?
2. Что такое ганглий?
3. Назовите оболочки головного и спинного мозга.
4. Головной мозг, его деление на отделы, состав отделов, их строение и функции.
5. Что такое анализатор, что входит в его состав?
6. Строение сетчатки глаза и светочувствительных нейронов.
7. Строение наружного, среднего и внутреннего уха.

Практическое занятие № 10.
Органы крово- и лимфообращения

Цель: 1. Изучить строение органов сердечно-сосудистой системы. 2. Изучить строение органов лимфатической системы.

Изучить строение сердца млекопитающих

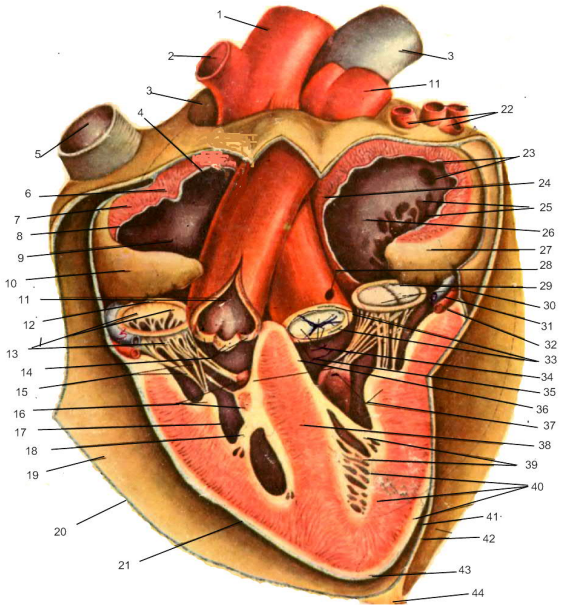

Рис. 19. Сердце:

1 – аорта; 2 – общий плече-головной ствол; 3 – каудальная полая вена; 4 – отверстие каудальной полой вены; 5 – краниальная полая вена; 6 – межвенозный бугорок; 7 – миокард правого предсердия; 8 – отверстие краниальной полой вены; 9 – полость правого предсердия; 10 – правое сердечное ушко; 11 – легочная артерия; 12 – фиброзное кольцо правого атриовентрикулярного отверстия; 13 – трехстворчатый клапан; 14 – полулунные клапаны легочной артерии; 15 – сухожильные струны; 16 – сосочковые мышцы; 17 – полость правого желудочка; 18 – поперечный мускул правого желудочка; 19 – висцеральный листок перикарда; 20 – фиброзный листок сердечной сорочки; 21 – париетальный листок перикарда; 22 – легочные артерии; 23 – отверстие легочных артерий; 24 – перегородка предсердий; 25 – гебешковые мышцы; 26 – полость левого предсердия; 27 – левое сердечное ушко; 28 – отверстие левой венечной артерии; 29 – фиброзное кольцо левого атриовентрикулярного отверстия; 30 – двухстворчатый клапан; 31 – большая сердечная вена; 32 – левая венечная артерия; 33 – сердечные кости; 34 – полулунные клапаны; 35 – фиброзное кольцо аорты; 36 – правая и левая ножки пучка Гиса; 37 – сосочковые мышцы левого желудочка; 38 – перегородка желудочков; 39 – поперечные мышцы левого желудочка; 40 – эндокард, миокард, эпикард; 41 – полость перикарда; 42 – плевральный листок сердечной сорочки; 43 – верхушка сердца; 44 – связка сердечной сорочки.

Зарисовать и обозначить строение селезенки

Селезенка – непарный, плоскоудлиненный орган красно-бурого или серо-фиолетового цвета. На ней различают париетальную и висцеральную поверхности и округленные края. На висцеральной поверхности имеются ворота, через которые проходят сосуды и нервы. Лежит в левом подреберье между рубцом и диафрагмой, у свиньи и лошади – на большой кривизне желудка. В эмбриональный период в селезенке образуются эритроциты, после рождения – лимфоциты и моноциты. Кроме того, она является депо крови: в ней может сосредоточиваться до 16% крови. В селезенке фагоцитируются поврежденные и старые эритроциты.

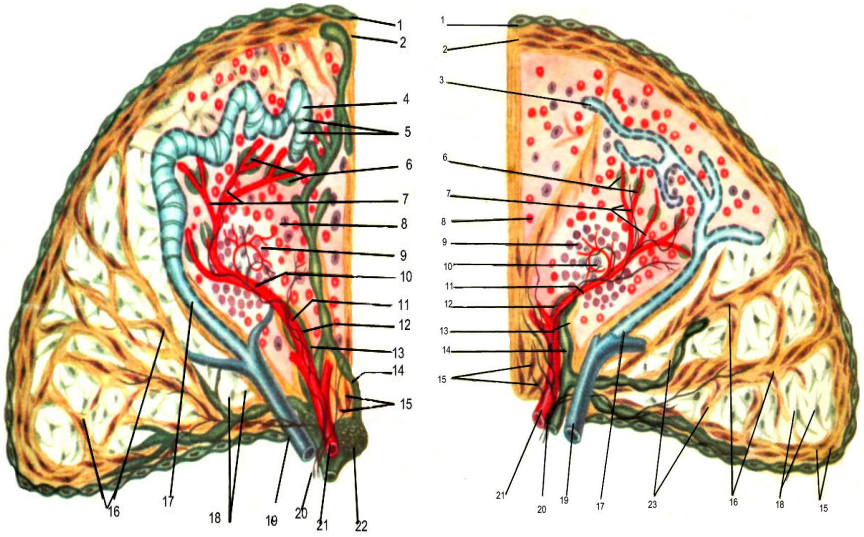

а) б)

Рис. 20. Синусовая селезенка собаки (а);
Бессинусовая селезенка крупного рогатого скота (б):

1 – серозная оболочка; 2 – фиброзная оболочка; 3 – венозный синус; 5 – ретикулиновые волокна; 6 – эллипсоиды; 7 – кисточковые артерии; 8 – красная пульпа; 9 – белая пульпа; 10 – реактивный центр; 11 – трабекулярная артерия; 12 – лимфатическое влагалище; 13 – артериальная трабекула; 14 – лимфатческие сосуды; 15 – гладкая мышечная ткань; 16 – трабекулы; 17 – трабекулярная вена; 18 – ретикулярная ткань; 19 – ветвь селезеночной вены; 20 – нервы; 21 – ветвь селезеночной артерии; 22 – лимфатический узел; 23 – пульпарные мышцы.



Рис. 21А. Селезенка лошади.



Рис. 21Б. Селезенка овцы.



Рис. 21В. Селезенка коровы.

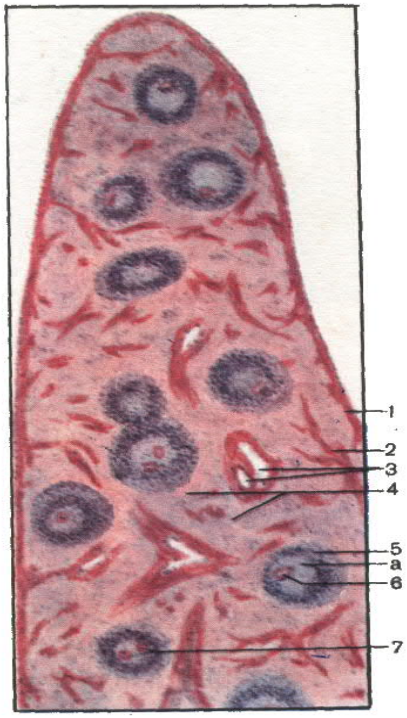

Рис. 22. Препарат: селезенка кошки:

1 – серозная и волокнистая оболочки; 2 – трабекула; 3 – трабекулярная артерия и вена;4 – красная пульпа; 5 – белая пульпа: а – реактивный центр; 6 – центральная артерия; 7 – кисточковые артериолы.

Зарисовать и обозначить артерию и вену мышечного типа

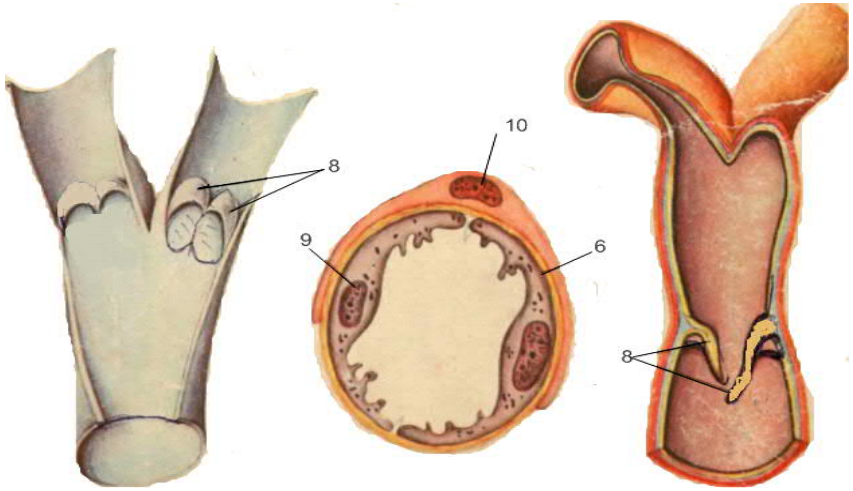

Рис. 23. Вскрытая вена. Поперечный разрез.
Вскрытый лимфатический капилляра сосуд.

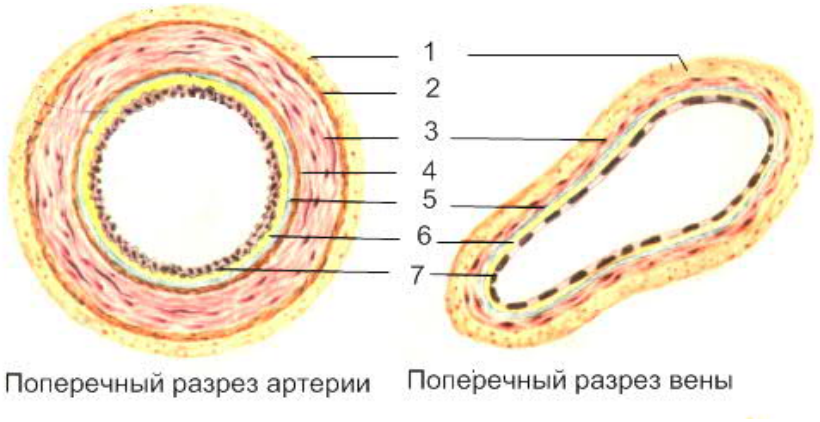

Рис. 24. Поперечные разрезы артерии и вены:

1 – адвентиция; 2 – наружная эластическая оболочка; 3 – медиа; 4 – внутренняя эластическая оболочка; 5 – подэндотелиальный слой; 6 – базальная мембрана; 7 – эндотелий; 8 – клапаны; 9 – эндотелиальная клетка.

Описать состав лимфы и строение лимфатического узла

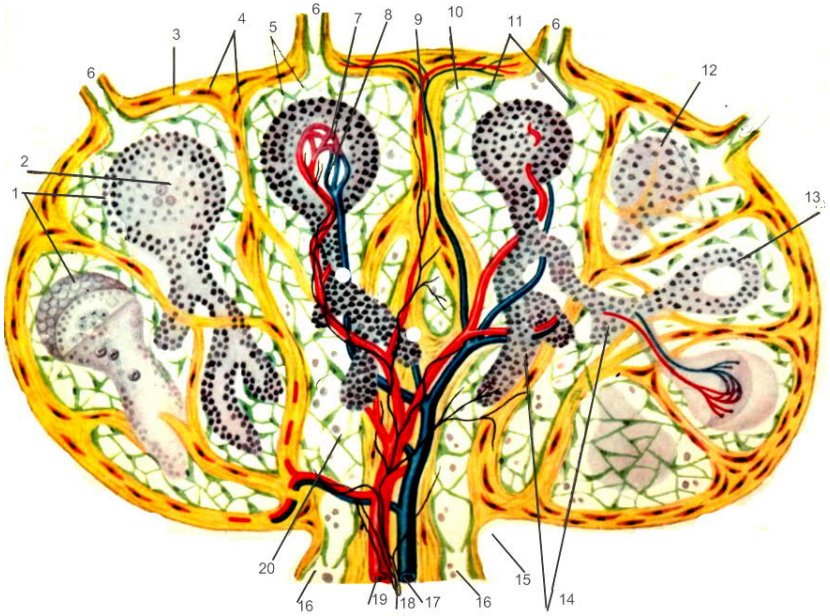

Рис. 25. Лимфатический узел:

1 – фолликулы лимфатического узла; 2 – светлый центр; 3 – капсула л.у.; 4 – гладкая мышечная ткань; 5 – ретикулярная ткань; 6 – приносящий лимфатический сосуд; 7 – капиллярная сеть фолликула; 8 – трабекула л.у.; 10 – краевой синус, 11 – береговые клетки, 12 – первичный фолликул; 13 – вторичный фолликул, 14 – мозговые тяжи; 15 – ворота л.у.; 16 – выносящий сосуд; 17 – вена; 18 – нервы; 19 – артерия; 20 – промежуточный мозговой синус.

Лимфа – бесцветная, прозрачная жидкость. Химический состав ее сходен с составом плазмы крови, но в лимфе значительно меньше белков. Плотность и вязкость лимфы значительно меньше, чем плазмы крови. Лимфа имеет щелочную реакцию. Она находится в постоянном движении. Достигнув лимфатических капилляров, она медленно течет по ним, затем попадает по лимфатическим сосудам в крупные лимфатические стволы и вливается в крупные венозные сосуды.

Лимфатические узлы располагаются по ходу лимфотока, куда выделяют зрелые лимфоциты, и, кроме того, являются биологическими фильтрами, выполняя активную фагоцитарную функцию. Лимфатический узел состоит из следующих компонентов:

1) капсулы с трабекулами, разделяющими узел на отсеки;

2) собственно лимфоидной ткани;

3) системы лимфатических синусов и ретикулярных клеток, обеспечивающих нормальное функционирование узла.

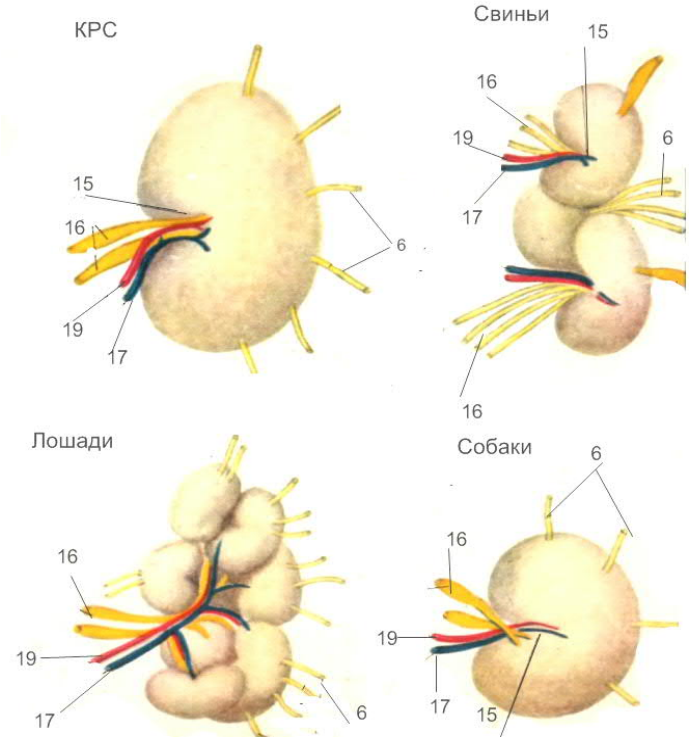

Рис. 26. Околоушные лимфатические узлы:

6 – приносящий лимфатический сосуд; 15 – ворота лимфатического узла; 16 – выносящий сосуд; 17 – вена; 19 – артерия.

В узлах выделяют корковое и мозговое вещество. Корковое вещество представлено лимфоидными фолликулами, от которых к центру органа отходят мозговые тяжи. Под капсулой, состоящей из плотной соединительной ткани, располагается сообщающийся с приносящими лимфатическими сосудами краевой синус, который в свою

очередь связан с промежуточным синусом, открывающимся в центральный синус. Эти синусы представляют собой пространства, заполненные ретикулярной тканью, через которую просачивается обогащенная лимфоцитами лимфа. Из центрального синуса она попадает в область ворот и выделяется через выносящие лимфатические сосуды.

Контрольные вопросы:

1. Анатомо-гистологическое строение селезенки.
2. Анатомо-гистологическое строение лимфоузла.
3. Рассказать состав лимфы и плазмы.
4. Рассказать строение артерии и вены мышечного типа.
5. Состав аппарата крово- и лимфообращения, его значение и функции.
6. Строение сердца.

Практическое занятие № 11. Органы внутренней секреции

Цель: изучить строение органов внутренней секреции

Зарисовать строение щитовидной железы

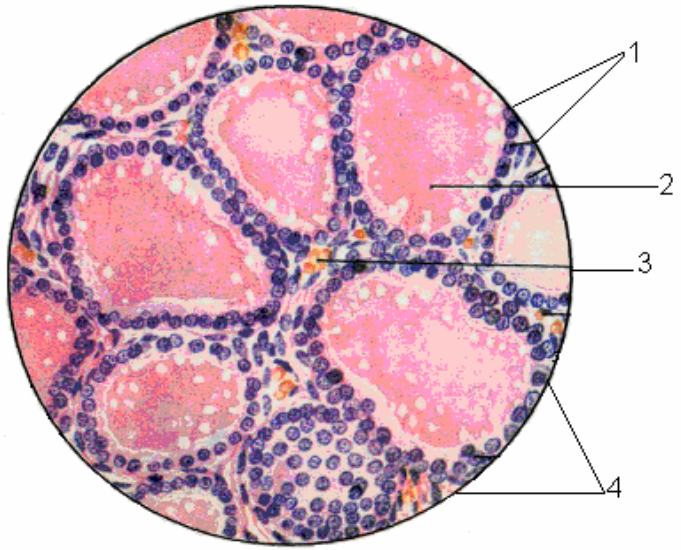

Рис. 27. Препарат: щитовидная железа:
1 – тиреоидные клетки фолликула; 2 – коллоид; 3 – волокнистая соединительная ткань с кровеносными сосудами; 4 – фолликул щитовидной железы.

Клетки желез внутренней секреции выделяют в кровь биологически активные вещества – гормоны, которые совместно с нервной системой регулируют обменные процессы в различных тканях, рост и развитие, определяют наступление полового созревания, жизнеспособность и адекватное реагирование животного на внешние и внутренние раздражители.

Щитовидная железа состоит из долек, основу которых составляют фолликулы (пузырьки), выстланные однослойным кубическим или цилиндрическим эпителием (паренхима органа) и окруженные со-

единительнотканной оболочкой (строма органа). В строме проходят многочисленные сосуды и нервы. Фолликулы имеют диаметр 0,02-0,6 мм и заполнены коллоидом. Консистенция органа плотная. У млекопитающих щитовидная железа лежит позади гортани на первых хрящах трахеи. На ней различают правую и левую доли, и перешеек, который может быть железистым или фиброзным.

Указать зоны коркового вещества надпочечников и гормоны, вырабатываемые этими зонами

В надпочечниках различают корковое и мозговое вещество. Корковое вещество состоит из рядов эпителиальных клеток, которые образуют три зоны:

1. Клубочковая (наружная) – в ней вырабатываются минералокортикоидные гормоны (основной из них – альдостерон), контролирующие баланс электролитов в организме и кислотно-щелочное равновесие.

2. Пучковая зона (средняя) – клетки этой зоны секретируют глюкокортикоидные гормоны (кортизол, кортикостерон). Они участвуют в регуляции: обмена белков, жиров и углеводов; водно-электролитного обмена; реакции организма на стресс-факторы (травмы, инфекции). Кроме того, они ускоряют глюкогенез (образование глюкозы за счет белков и отложение гликогена в печени).

3. Сетчатая зона (внутренняя) – клетки этой зоны вырабатывают андрогенстероидный гормон, по химическому составу и физиологическому действию он близок к тестостерону семенников. Здесь продуцируются в небольших количествах и женские половые гормоны – эстрогены и прогестерон.

Зарисовать строение тимуса

Тимус – развит у эмбрионов и у молодняка в первые годы жизни; у взрослых животных чаще отсутствует. В развитом состоянии железа имеет непарную грудную долю и парную шейную. Грудная доля располагается в грудной полости впереди сердца, а шейная на трахее, достигая гортани. С возрастом железа подвергается редукции, начиная с краниального конца. По строению она сходна с лимфоузлом.

У свиньи очень сильно развит, редуцируется к 3-4 годам. У КРС относительно большой, исчезает к 6 годам, у лошади – грудная часть развита сильнее, шейные доли слабее, редуцируется к 2-2,5 годам.

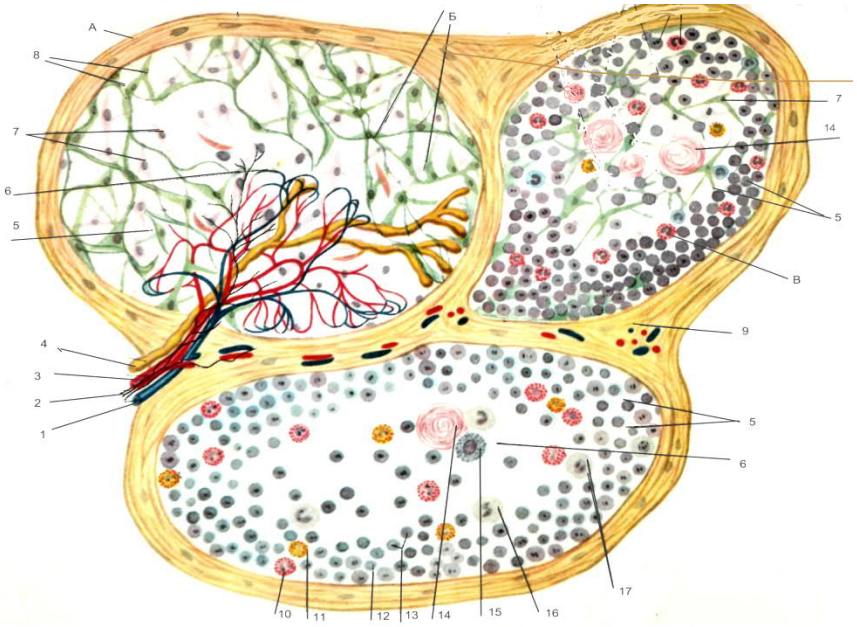

Рис. 28. Зобная железа (Тимус):

А – строма; Б – паренхима; В – свободные клетки;

1 – вена; 2 – нерв; 3 – артерия; 4 – лимфатический сосуд; 5 – корковое вещество; 6 – мозговое вещество; 7 – эпителиальные клетки; 8 – ретикулярная ткань; 9 – междольковая соединительная ткань; 10 – эозинофильный лейкоцит; 11 – нейтрофильный лейкоцит; 12 – малый лимфоцит; 13 – средний лимфоцит; 14 – тимусное тельце (Гассаля); 15 – тучная клетка; 16 – моноцит; 17 – макрофаг; 18 – шейная часть тимуса; 19 – грудная часть тимуса.

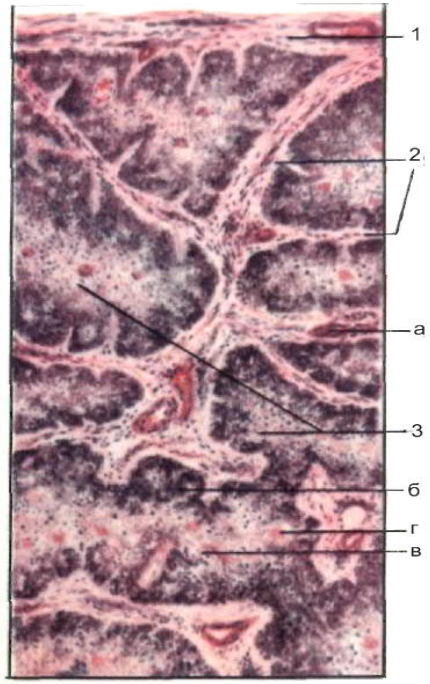

Рис. 29. Препарат: тимус.

1 – капсула вилочковой железы; 2 – междольковые соединительнотканные перегородки: а – кровеносные сосуды; 3 – дольки вилочковой железы: б – корковое вещество; в – мозговое вещество; г – тельце вилочковой железы.

Контрольные вопросы:

1. Строение щитовидной железы.
2. Какие гормоны выделяются зонами коркового вещества?
3. Какие гормоны вырабатывает щитовидная железа?
4. Строение тимуса.

Практическое занятие № 12.
Кожа и ее производные

Цель: изучить строение кожи и ее производных.

Зарисовать строение кожи

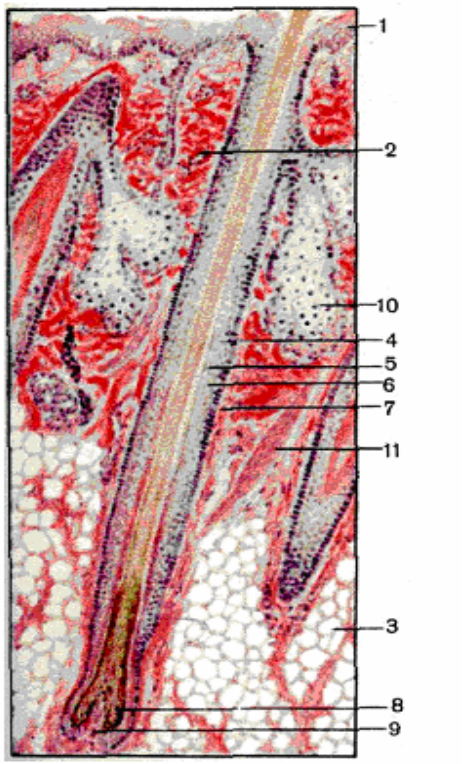

Рис. 30. Препарат: кожа с волосом:

1 – эпидермис; 2 – собственно кожа; 3 – подкожная клетчатка; 4 – корень волоса; 5, 6 – внутреннее, наружное корневое влагалище; 7 – волосяная сумка; 8 – волосяной фолликул; 9 – сосочек волоса; 10 – сальная железа; 11 – мышца, поднимающая волос.

Кожа – прочная, упругая, оболочка, покрывающая тело животного, в области естественных отверстий переходящая в слизистую обо-

лочку. Состоит кожа из эпидермиса, дермы и подкожной жировой клетчатки.

Эпидермис – поверхностный слой кожи, которым она контактирует с окружающей средой. Образован он многослойным плоским ороговевающим эпителием. В участках тела, не покрытых волосами, состоит из 5 слоев: базального, шиповатого, зернистого, блестящего и рогового. Защитные свойства эпидермиса определяются толщиной и состоянием его рогового слоя. В участках кожи, покрытых волосами, эпидермис тоньше и состоит из базального, шиповатого, зернистого и рогового слоев.

Дерма – собственно кожа, отграничена от эпидермиса базальной мембраной. Она образована соединительной тканью и состоит из сосочкового и сетчатого слоев. В участках кожи, лишенных волос, граница между эпидермисом и дермой неровная. Между слоями дермы нет четких границ. Деление основано на том, что сетчатый слой в отличие от сосочкового образован плотной неоформленной соединительной тканью. Эта ткань содержит большое количество коллагеновых и гораздо меньше эластических волокон.

Подкожная клетчатка – образована рыхлой соединительной тканью. Связывает кожу с поверхностной фасцией и подкожной мускулатурой. В подкожной основе наблюдается скопление жировой ткани, особенно при откорме. Чаще всего жир откладывается в области шеи, плеча, холки, узкой полосой вдоль позвоночника, на крестце, по бокам у заднего края грудной клетки Подкожная основа обеспечивает коже подвижность, является жировым депо. Благодаря скоплению жира кожа принимает участие в терморегуляции.

Зарисовать строение лактирующей молочной железы

Молочная железа с.-х. животных – вымя – крупная, сложная, застенная, альвеолярно-трубчатая. Вымя покрыто кожей с потовыми и сальными железами и редкими нежными волосами. Под кожей лежит поверхностная фасция вымени, а под ней глубокая – которая разделяет вымя на правую и левую половины. Каждая половина состоит из двух долей. Каждая доля имеет свою систему протоков и свой сосок, в котором различают основание, тело и верхушку.

Под глубокой фасцией расположена соединительнотканная капсула, от которой внутрь железы отходят соединительнотканные прослойки – трабекулы. Капсула и трабекулы составляют строму вымени.

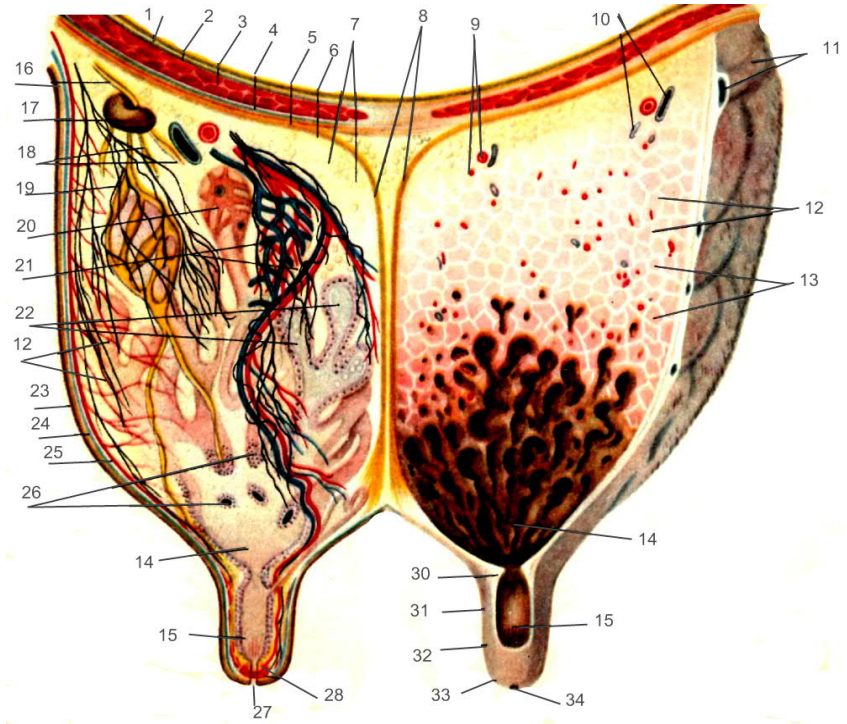

Рис. 31. Схема строения вымени коровы:

1 – кожа; 2 – апоневроз поперечной брюшной мышцы; 3 – прямая брюшная мышца; 4 – апоневроз внутренней косой брюшной мышцы; 5 – апоневроз наружной косой брюшной мышцы; 6 – глубокая фасция; 7 – жировая ткань основания вымени; 8 – подвешивающая связка; 9 – глубокие артерии; 10 – глубокие вены; 11 – поверхностные подкожные вены; 12 – соединительнотканный остов вымени; 13 – железистые элементы (паренхима) вымени; 14 – молочная цистерна; 15 – сосковый отдел цистерны; 16 – выносящий лимфатический сосуд; 17 – надвыменный лимфоузел; 18 – приносящие лимфатические сосуды; 19 – нервы вымени; 20 – миоэпителиальная клетка; 21 – альвеола, окруженная сосудами и нервами; 22 – вскрытые альвеолы; 23 – кожа; 24 – подкожная клетчатка; 25 – поверхностная фасция; 26 – молочные ходы; 27 – сосковый канал; 28 – сфинктер соска; 29 – сагиттальная борозда; 30 – круговая складка между цистерной вымени и цистерной соска; 31 – основание соска; 32 – тело соска; 33 – верхушка соска; 34 – отверстие соскового канала.

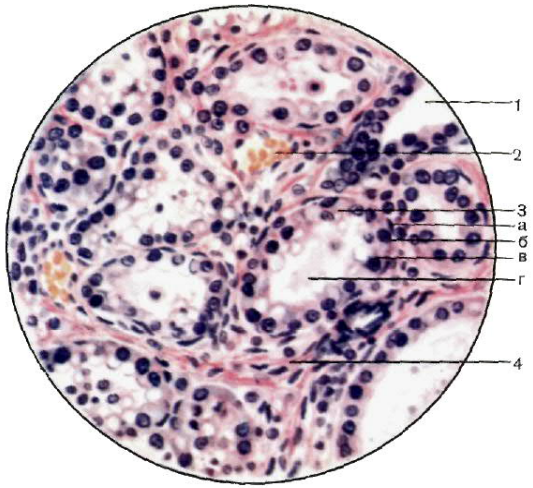

Рис. 32. Препарат: лактирующая молочная железа:
1 – млечный ход; 2 – кровеносный сосуд; 3 – секреторный концевой отдел; а – миоэпителиальная клетка; б – эпителий; в – капли секрета; г – просвет концевого отдела; 4 – волокнистая соединительная ткань.

Железистая часть – паренхима – образована эпителием, из которого построены концевые отделы и система выводных протоков железы. Трабекулы делят вымя на дольки, к которым подходят нервы, кровеносные и лимфатические сосуды. Основной объем дольки составляют альвеолы, эпителий которых вырабатывает составные части молока. Не все клетки альвеолы выводят секрет одновременно. Каждая клетка секретирует все составные части молока. Из альвеол молоко поступает в выводные протоки. Внутридольковые выводные протоки объединяются в междольковые выводные протоки – молочные каналы, которые сливаются в молочные ходы, а эти в свою очередь открываются в молочную цистерну. Цистерна доли вымени переходит в сосковую цистерну, расположенную в соске.

Сосок сверху покрыт кожей. Внутри соска расположена сосковая цистерна, переходящая в сосковый проток. В стенке соска гладкая мускулатура представлена четырьмя слоями. В области соскового протока кольцевой слой формирует сфинктер соска. У высокопродуктивных коров и кобыл вымя в основном ваннообразной и чашеобразной формы.

Описать строение потовых и сальных желез



Рис. 33. Препарат: потовая железа:
1 – сетчатый слой собственно кожи; 2 – концевой отдел потовой железы; 3 – проток потовой железы; 4 – жировые клетки; 5 – ядро миоэпителиальной клетки.

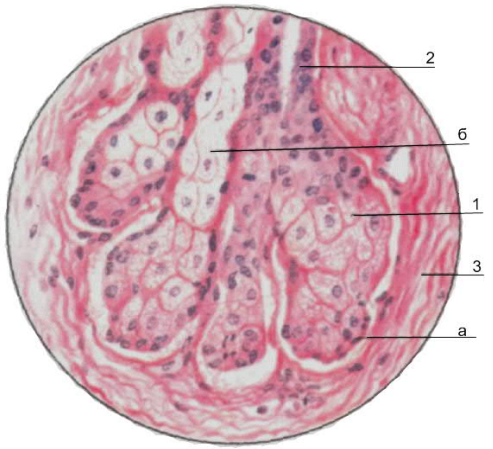

Рис. 34. Препарат: сальная железа:
1 – концевой отдел (ацинус) сальной железы; а) ростковый слой; б) сальные клетки; 2 – клетки выводного протока сальной железы; 3 – собственно кожа.

Концевой отдел потовых желез расположен в глубоком слое дермы. Длинный выводной проток открывается отверстием через волосяной фолликул, или самостоятельно на поверхность кожи. Самые крупные железы находятся на границе между безволосыми и волосистыми областями кожи носа, губы.

По способу выделения и характеру секрета потовые железы подразделяют на:

1. Апокриновые железы – выводят секрет, богатый белками и слизью, в волосяные фолликулы. На базальной мембране располагаются миоэпителиальные клетки, сокращение которых способствует выведению секрета. Концевой отдел резко переходит в выводной проток.

2. Эккринные железы – открываются непосредственно в эпидермис и располагаются по всей поверхности кожи. Секрет, бедный белками и не содержащий слизи.

Сальные железы у млекопитающих расположены в наружных слоях дермы по всей коже, за исключением кожи носогубного и носового зеркала. Выводные протоки их открываются в канал волосяного фолликула и реже на поверхность кожи. Выводной проток короткий и открывается непосредственно в волосяную луковицу, смазывая волосы и эпидермис кожи.

Описать строение копыта и мякиша лошади

Копыто лошади состоит из каймы, венчика, стенки и подошвы. Копытная кайма имеет ширину 5-6 мм, продуцирует глазурь. Копытный венчик шириной 15мм имеет развитую дерму, которая нависает в виде венечного валика над стенкой копыта. Эпидермис венчика формирует очень толстый, прочный пигментированный трубчатый рог, который сползает по стенке до подошвы копыта, образуя основную массу рога копыта. В стенке копыта различают зацепную, латеральную и медиальную боковые и заворотные части, заворотные углы и подошвенный край. На подошве копыта различают тело и ножки, между которыми вклинивается роговой пальцевый мякиш со стрелкой.

Мякиши – плотные, подушкообразные утолщения кожи на задней поверхности лапы. Из с.-х. животных только у лошади и осла есть запястные и заплюсневые мякиши – каштаны, пястные и плюсневые мякиши – шпоры. Каштаны и шпоры – безволосые участки кожного покрова, состоят из эпидермиса, дермы и подкожной клетчатки.

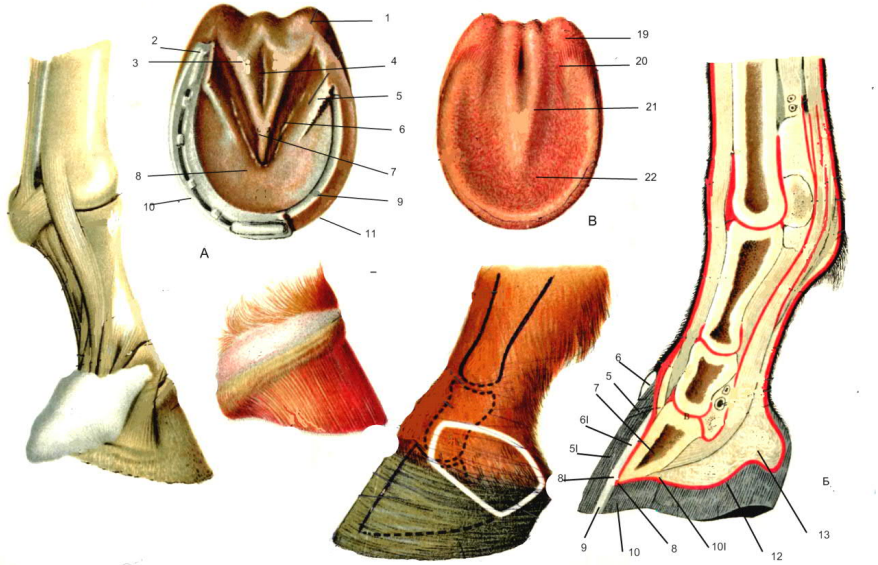

Рис. 35. Копыто и мякиш лошади:

А – подошвенная поверхность переднего копыта: 1 – роговой слой подушки мякиша; 2 – заворотные углы; 3 – ножки стрелки; 4 – межножковая борозда стрелки; 5 – заворотные части; 6 – боковая борозда стрелки; 7 – верхушка стрелки; 8 – роговая подошва копыта; 9.белая линия копыта; 10 – поджошвенный край стенки копыта; 11 – роговая стенка копыта;
Б – сагиттальный разрез пальца лошади: 5 – три слоя каймы; 5^{I} – глазурь; 6 – три слоя венчика; 6^{I} – трубчатый рог; 7 – копытовидная кость; 8 – дермис; 8^{I} – белый листочковый рог; 9 – белая линия; 10 – дермис подошвы; 10^{I} – рог подошвы; 11 – рог мякиша; 12 – дермис мякиша; 13 – эластичная подушка мякиша;
В – основа кожи копыта с подошвенной поверхности: 19 – основа кожи подушки мякиша; 20 – основа кожи заворотной части стенки; 21 – основа кожи стрелки; 22 – основа кожи подошвы.

Пальцевые мякиши имеются на дистальной фаланге каждого пальца. Состоят из эпидермиса, дермы, подкожной клетчатки. Эпидермис сильно ороговевающий, его роговой слой образован трубчатым рогом. В дерме много эластических волокон, сосудов и потовых желез. В подкожной основе из жировых скоплений образуется подушка мякиша, выполняющая роль амортизатора. У лошади кроме подушки в мякише различают стрелку и хрящи.

Контрольные вопросы:

1. Строение молочной железы.
2. Строение кожи.
3. Охарактеризуйте потовые, сальные, молочные железы.
4. Какие существуют роговые производные кожного покрова?

Практическое занятие № 13.
Морфология внутренних паренхиматозных и трубчатых органов животных

Цель: изучить строение внутренних компактных и полостных органов.

Зарисовать и обозначить строение печени свиньи

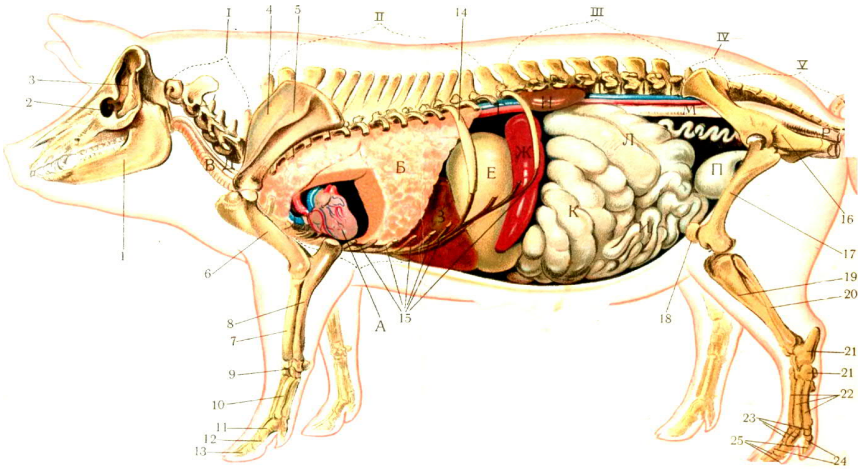

Рис. 36. Топография внутренних органов свиньи:
А – сердце; Б – легкие; В – трахея; Г – аорта; Д – пищевод;
Е – желудок; Ж – селезенка; З – печень; И – левая почка;
К – ободочная кишка; Л – слепая кишка; М – прямая кишка;
П – мочевой пузырь.

Печень – самая крупная застенная железа организма, особенно в эмбриональный период, когда является органом кроветворения и занимает большую часть брюшной полости. Печень КРС массивна, буро-красного цвета, слабо поделена на доли (правую и левую). На ней различают выпуклую диафрагмальную поверхность, прилежащую к диафрагме, и вогнутую – висцеральную поверхность, обращенную к внутренностям. Как пищеварительная железа, она вырабатывает желчь, которая эмульгирует жиры, усиливает действие ферментов поджелудочной железы. Печень выполняет барьерную функцию, обез-

врeживая токсины, попадающие в кровь из желудочно-кишечного тракта, в том числе ядовитые продукты белкового метаболизма, превращая их в мочевину. В печени депонируются углеводы, витамины А, Д, Е, К, кровь (до 20%), синтезируются важнейшие белки плазмы крови (альбумины, глобулины, фибриноген, протромбин).

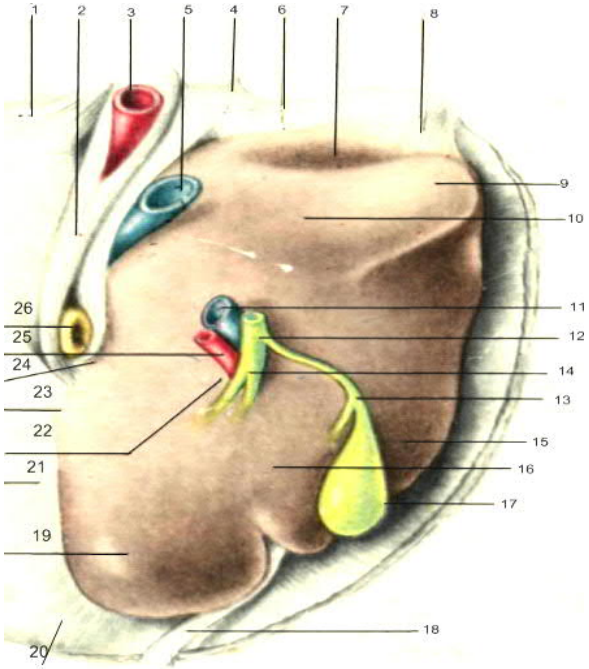

Рис. 36. Топография внутренних органов свиньи.
Печень крупного рогатого скота (висцеральная поверхность):

1 – левая латеральная ножка диафрагмы; 2 – левая медиальная ножка диафрагмы; 3 – аорта; 4 – правая медиальная ножка диафрагмы; 5 – каудальная полая вена; 6 – правая латеральная ножка диафрагмы; 7 – почечное вдавление; 8 – правая треугольная связка печени; 9 – хвостатый отросток печени; 10 – хвостатая доля печени; 11 – воротная вена; 12 – желчный проток; 13 – пузырный проток; 14 – печеночный проток; 15 – правая доля печени; 16 – квадратная доля печени; 17 – желчный пузырь; 18 – круглая связка; 19 – левая доля печени; 20 – мышечный край диафрагмы; 21 – сухожильный центр диафрагмы; 22 – сосцевидный отросток; 23 – левая треугольная связка печени; 24 – пищеводная вырезка; 25 – печеночная артерия; 26 – пищевод; 27 – ворота печени.

У свиньи печень относительно крупнее, чем у рогатого скота. Правая и левая доли отделены друг от друга глубокой вырезкой. Ворота печени сдвинуты к дорсальному краю. Квадратная доля треугольной формы. Почка не касается печени. Расположена печень в правом и левом подреберьях почти поровну.

У лошади левая доля разделена вырезкой на левую латеральную и левую медиальную доли. Квадратная доля слегка отграничена круглой связкой, справа – вырезкой. У лошади отсутствует желчный пузырь. Желчь поступает в двенадцатиперстную кишку по печеночному протоку.

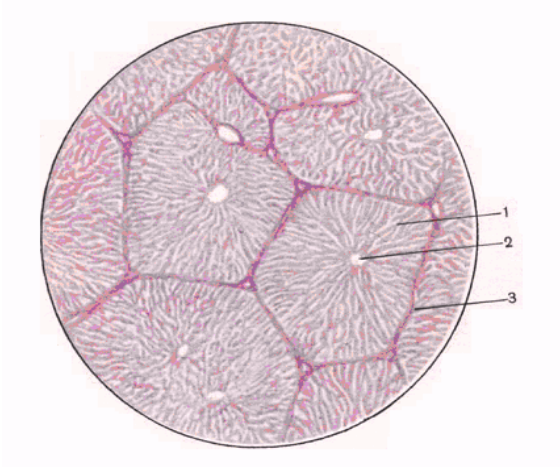

Рис. 37. Препарат: печень свиньи:
1 – дольки печени; 2 – центральная вена; 3 – междольковая рыхлая волокнистая соединительная ткань.

Зарисовать и обозначить строение почки кошки

Почка – бобовидной формы, буро-красного цвета. На почке различают дорсальную и вентральную поверхности, латеральный и медиальный края, краниальный и каудальный концы. На медиальном крае есть углубление – ворота почки, ведущие в почечную ямку – синус. В ворота почки входят артерии, выходят вены и мочеточник. В синусе расположена лоханка и др. разветвления мочеточника.

Сверху почка одета фиброзной капсулой, которая плотно прирастает лишь в области ворот. Поверх капсулы в синусе почки скапливается большое количество жировой ткани, формирующей жировую

капсулу почки. На продольном разрезе в почке видны 3 зоны: корковая, мозговая и промежуточная.

Корковая зона – лежит на периферии, буро-красного цвета и является мочеотделительной, так как состоит из нефронов. Мозговая зона лежит в центральных участках органа, буровато-желтого цвета и является мочеотводящей. Пограничная зона расположена между корковой и мозговой зонами, темно-красного цвета, содержит большое количество крупных сосудов.

Почки КРС – бороздчатые многососочковые, у свиньи – гладкие многососочковые, у лошади – гладкие однососочковые.

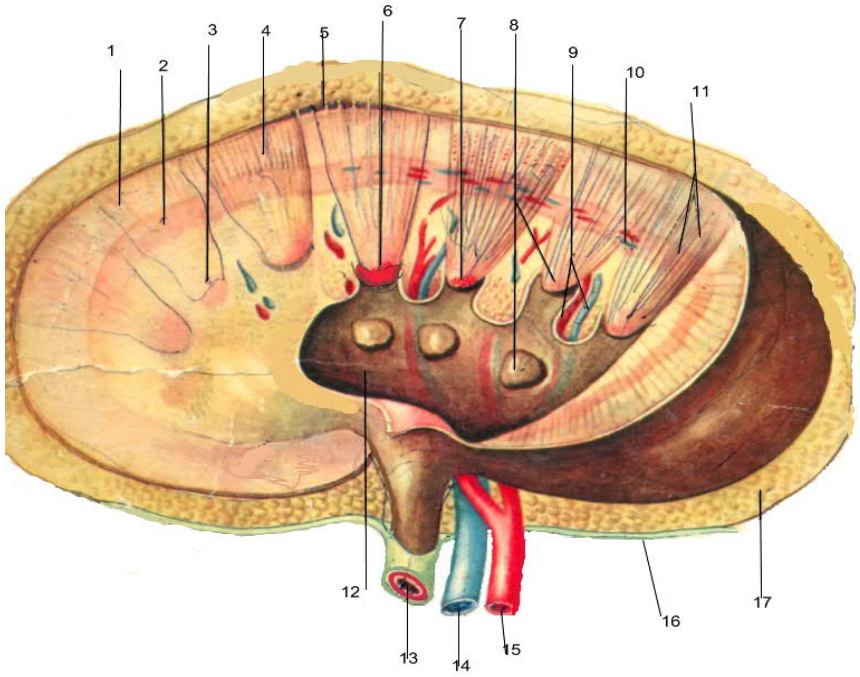

Рис. 38. Анатомическое строение гладкой многососочковой почки:

1 – мочеотделительная (корковая) зона; 2 – пограничная зона; 3 – мочеотводящая (мозговая) зона; 4 – мозговые лучи; 5 – фиброзная капсула; 6 – почечная чашечка; 7 – решетчатое поле; 8 – почечные сосочки; 9-10 – междольковые артерии и вены; 11 – почечная пирамида; 12 – почечная лоханка; 13 – мочеточник; 14 – почечная вена; 15 – почечная артерия; 16 – серозная оболочка; 17 – жировая капсула.

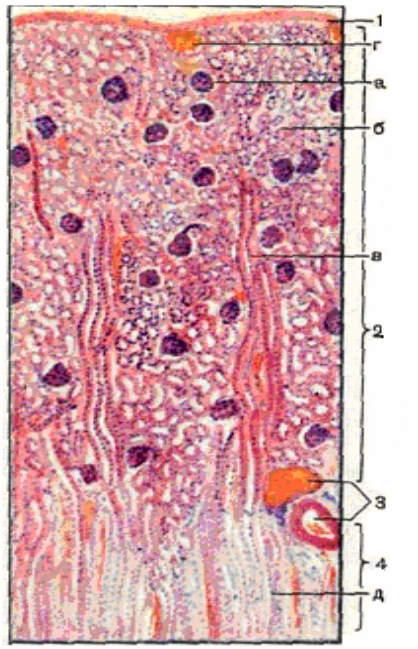

Рис. 39. Препарат: почка кошки:

1 – волокнистая капсула; 2 – корковое вещество: а – почечное тельце; б – проксимальные и дистальные отделы нефронов; в – мозговые лучи; г – звездчатая венула; 3 – дуговые сосуды; 4 – мозговое вещество; д – прямые канальцы.

Зарисовать строение легкого собаки

Легкие – крупный парный орган дыхания, в котором осуществляется газообмен между вдыхаемым воздухом и кровью. Легкие имеют форму конуса – вершина обращена вперед, а основание лежит на диафрагме. Они окружают сердце и заполняют собой практически всю грудную клетку, повторяя ее форму, за исключением средостения, в котором находятся сердце, пищевод, трахея и крупные сосуды.

У рогатого скота относительная масса легких составляет 0,6-0,8%. На них различают дорсальный – тупой край и вентрокаудальный – острый край. Выпуклая поверхность легких, прилежащая к ребрам, называется реберной, вогнутая, обращенная к диафрагме – диафрагмальной, обращенная друг к другу – медиальной. На медиальной поверхности каждого легкого имеются ворота легкого, где внутрь легкого проникают главный бронх, легочная артерия и нервы, а из легкого выходят легочные вены. Главный бронх, нервы и сосуды образуют корень легкого. Правое легкое больше левого. На каждом легком различают верхушечную, сердечную и диафрагмальную доли. Краниальная доля правого легкого состоит из двух частей. К ней под-

ходит трахейный бронх, который отходит от трахеи до бифуркации. На правом легком с медиальной стороны имеется еще одна небольшая доля – добавочная.

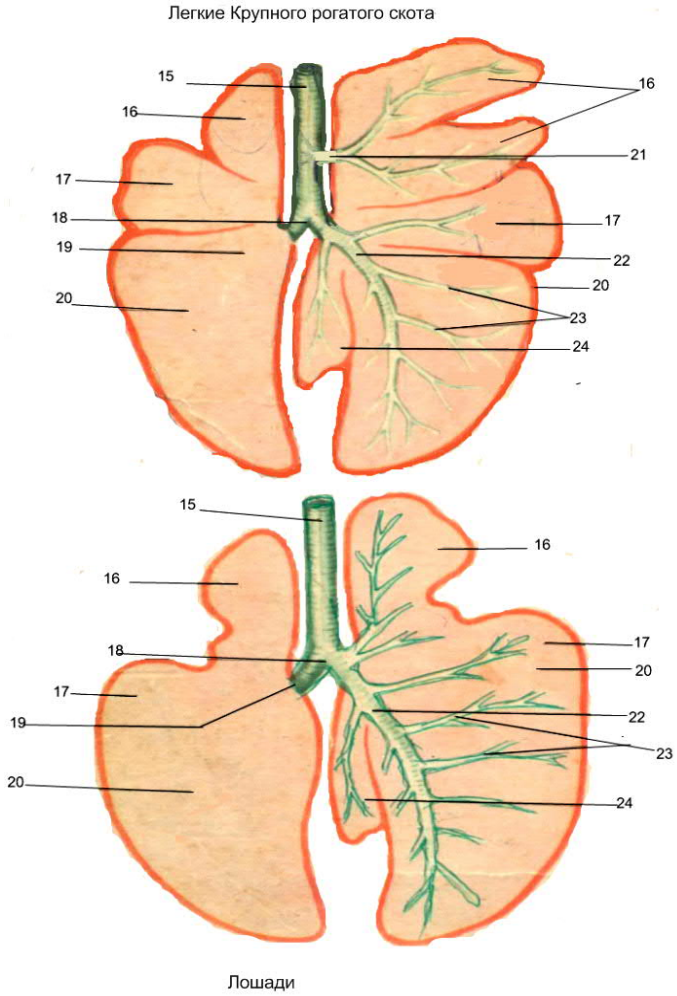

Рис. 40. Легкие крупного рогатого скота и лошади:
15 – трахея; 16 – верхушечная доля легкого; 17 – сердечная доля легкого; 18 – бифуркация трахеи; 19 – корень легкого; 20 – диафрагменная доля легкого; 21 – трахейный бронх; 22 – основной бронх; 23 – сегментальные бронхи; 24 – добавочная доля легкого.

У лошади легкие очень крупные, длинные, слабо разделенные на доли. Их относительная масса – 1,3-1,5%. Трахейного бронха нет. На каждом легком краниальная доля одинарная, средняя и каудальная доли соединены в единую сердечно-диафрагмальную долю.

У свиньи легкие более округлые. Их относительная масса – 0,85%. Краниальная доля правого легкого одинарная, воздух к ней подходит через трахейный бронх. Сердечные доли не выступают за край дальше каудальных.

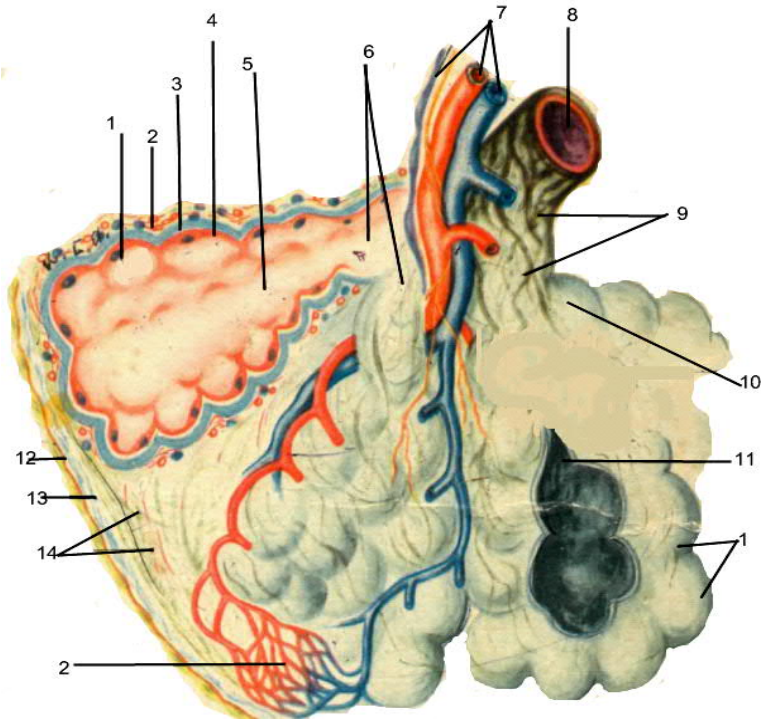

Рис. 41. Долька легкого:
1 – альвеолы; 2 – капилярная сеть альвеол; 3 – базальная мембрана альвеол; 4 – респираторный эпителий (симпласт); 5 – альвеолярный ход; 6 – респираторная (альвеолярная) бронхиола; 7 – сосудисто-нервный пучок легочной дольки; 8 – концевая бронхиола; 9 – эластические и гладкомышечные волокна; 10 – эластические кольца альвеол; 11 – полость альвеолярного мешка; 12 – мезотелий висцеральный (легочной) плевры; 13 – базальная мембрана легочной плевры; 14 – междольковая соединительная ткань легких.

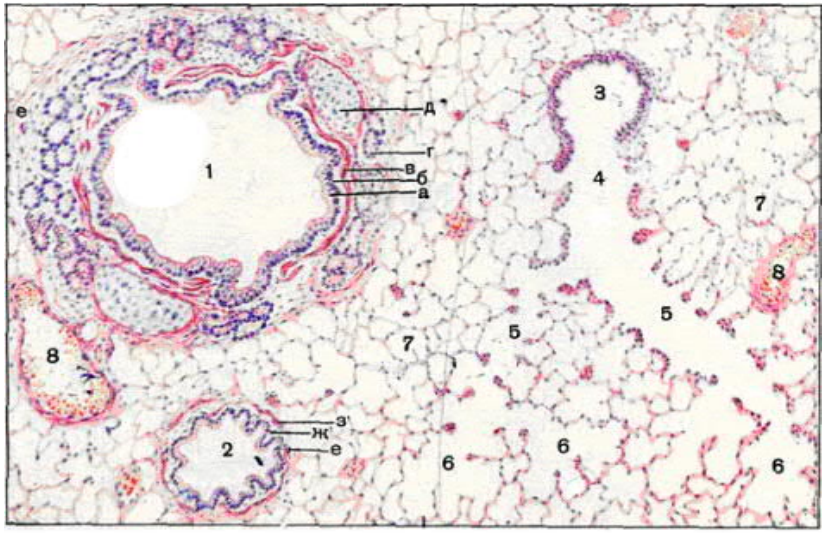

Рис. 42. Препарат: легкое собаки:

1 – стенка среднего бронха: а – многорядный реснитчатый эпителий; б – собственная пластинка слизистой оболочки; в – мышечная пластинка слизистой оболочки; г – подслизистая основа с бронхиальными железами; д – хрящевая пластинка волокнисто-хрящевой оболочки; е – адвентиция; 2 – мелкий бронх; е – двурядный реснитчатый эпителий: ж – собственная пластинка слизистой оболочки; з – мышечная пластинка слизистой оболочки; 3 – концевая бронхиола; 4 – дыхательная бронхиола; 5 – альвеолярный ход; 6 – альвеолярный мешочек; 7 – альвеола; 8 – кровеносные сосуды.

Контрольные вопросы:

1. Строение и функции печени.
2. Строение легких.
3. Строение почек сельскохозяйственных животных.
4. Каковы структура и функция нефрона и его частей?

Практическое занятие № 14.
Фиксация, получение крови у с.-х. животных

Цель: изучить правила обращения с животными, освоить методы фиксации животных**.** Освоить технику взятия крови у разных видов животных.

Объект исследования, материалы. Животные различных видов, веревки, намордники, марлевые бинты, носовые щипцы, и кольца, закрутки.

Пользуются различными приемами и методами фиксации.

Лошадей фиксируют в станке или на специальном операционном столе, а также путем повала. Движения их можно ограничить поднятием передней конечности с изгибом ее в запястном суставе, наложением закрутки на верхнюю губу или на одну из ушных раковин в области основания.

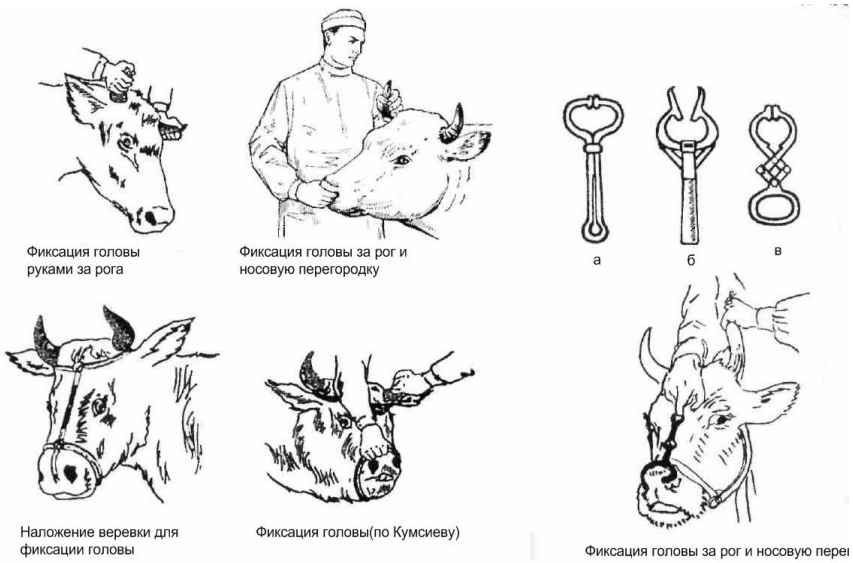

Рис. 43. Фиксация, получение крови у с.-х. животных.

Коров фиксируют чаще всего в станке или стойле. Держат их за рога и несколько поворачивают голову в сторону. Кроме того, коровам накладывают носовые щипцы, которыми сдавливают носовую

перегородку, а быков удерживают через кольцо, вставленное в носовую перегородку, и прикрепленное к нему водило. Пользуются также различными станками или производят повал животных.

Свиней обычно укрепляют в положении стоя с использованием металлической закрутки или длинных щипцов. Петлю накладывают на верхнюю челюсть и затягивают ее с помощью стержня. Щипцами захватывают шею позади ушных раковин и, сдавливая, удерживают животное в определенном положении.

Собак фиксируют в станках с помощью лямок и намордников, а кроликов и морских свинок 0 - на деревянных или металлических столиках тесьмой.

Птицу фиксируют в станке прямоугольной формы. На верхнюю плоскость станка натягивают плотную ткань с отверстиями для ног. Крылья и ноги птицы привязывают тесемками к каркасу станка.

Лягушек после предварительного наркотизирования прикрепляют булавками к пробковой пластинке.

У животного кровь берут с соблюдением всех правил асептики и антисептики, чтобы предупредить возможное загрязнение места вкола иглой и внесения инфекции в кровеносную систему. Для этого перед взятием крови кожу в участке манипуляции дезинфицируют спиртом или 5%-ным раствором йода.

Взятие крови у разных видов животных

Животные различных видов, ножницы, иглы кровопускательные, штатив с пробирками, жгут, спирт, 5%-ный раствор йода, вата, марля.

Перед взятием крови животных фиксируют и проводят подготовку кожи, как отмечено выше, а необходимые для этого инструменты стерилизуют.

У лошадей, крупного и мелкого рогатого скота большой объем крови удобнее брать из левой яремной вены на границе верхней и средней трети шеи. Небольшое количество крови у лошади, крупного рогатого скота, овцы, козы можно взять путем прокола стерильной иглой ушной вены или надреза скальпелем кончика уха.

У свиней большой объем крови получают при отрезании кончика хвоста стерильным скальпелем. Небольшое количество крови у свиней получают при надрезе ушной раковины.

У собак большой объем крови берут из вены сафены. Небольшое

количество берут из сосудов уха путем надреза ее края или прокола иглой.

У птиц кровь получают из подмышечной вены, которая расположена под кожей с внутренней стороны крыла, а также путем надреза или прокола иглой гребешка. У гусей и уток – при прокалывании мягких тканей межпальцевых перепонок.

Контрольные вопросы:

1. Какие методы фиксации с.-х. животных вы знаете?
2. Как взять кровь у крупных и мелких животных?
3. Как получить плазму, сыворотку и дефибринированную кровь?

Практическое занятие № 15.
Подсчет форменных элементов крови

Эритроциты составляют основную массу клеток крови. Количество их у каждого вида животных относительно постоянное, но оно может изменяться в зависимости от возраста, пола, продуктивности, физиологического состояния и других условий.

Лейкоциты по величине в несколько раз крупнее эритроцитов и всегда у всех животных имеют ядро в цитоплазме. Они выполняют защитную функцию, обладают фагоцитозом, участвуют в восстановительных процессах, образовании антител, обезвреживании токсинов. Количество лейкоцитов может изменяться в зависимости от возраста, состояния здоровья и других условий.

Цель: освоить методику и произвести подсчет эритроцитов и лейкоцитов у разных видов животных

Объект исследования, материалы и оборудование. Кровь животных, ножницы микроскоп, смеситель для эритроцитов, камера Горяева, покровные стекла, 0,9-2%-ный раствор натрия хлорида, спирт, вата марля.

Ход работы. Вначале готовят счетную камеру, смеситель, пробирки и растворы. Сверху в участке нанесенной сетки к камере притирают покровное стекло до появления радужных колец. Стабилизированную кровь насасывают в смеситель для эритроцитов до метки 0,5. Затем приступают к ее разбавлению, для чего кончик смесителя погружают в стакан с 2%-ным раствором натрия хлорида и насасывают его до метки 101. При этом кровь будет разведена в 200 раз, что учитывается при расчете конечного результата. Заправленный смеситель зажимают между большим и указательным пальцами и встряхивают в течение 2-3мин для смешивания крови. После этого из смесителя удаляют первые 3-4 капли на вату, а следующую каплю подносят к краю притертого покровного стекла к камере, и жидкость заполняет ее в силу капиллярности.

Для получения более точного результата принято подсчитывать все эритроциты не только внутри каждого квадратика, но и расположенные на его сторонах слева и вверху, а также клетки, соприкасающиеся с этими сторонами. После подсчета количество эритроцитов определяют в миллионах в 1 мм^3 по формуле:

$$\mathbf{X = (H \cdot 4000 \cdot 200)/80,}$$

где: X - количество клеток в 1 мм^3 крови; H - количество подсчитанных эритроцитов; 4000 - множитель перевода к объему в 1 мкл крови; 200 - разведение крови; 80 - количество малых квадратиков.

В норме содержание эритроцитов млн./мм ^{3}составляет: у крупного рогатого скота – 5-7,5; у свиней – 6-7,5; овец – 7-12; у лошадей – 6-9.

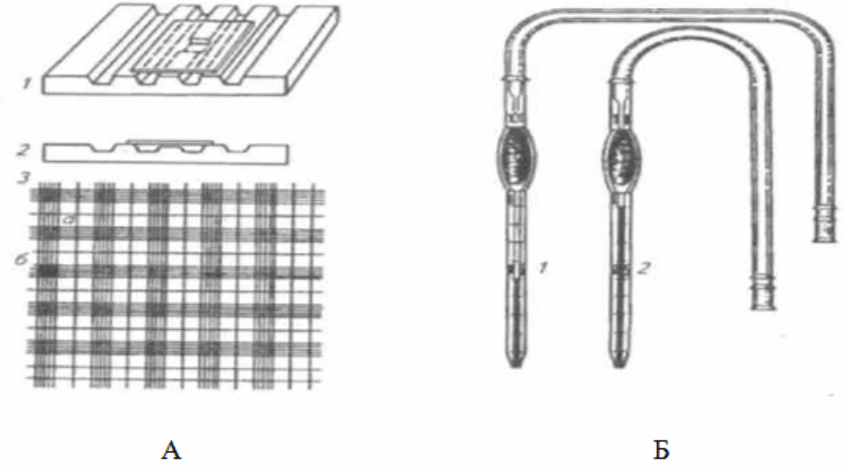

Рис. 44. Счетная камера и смесители:
А – счетная камера Горяева: 1 – вид сверху; 2 – вид сбоку;
3 – сетка камеры; Б – смесители (меланжеры); 1 – эритроцитарный;
2 – лейкоцитарный.

Объект исследования, материалы и оборудование. Кровь животного, микроскоп, счетная камера Горяева, смеситель для лейкоцитов, покровные стекла, жидкость Тюрка, спирт, вата марля.

Ход работы. Стабилизированную кровь набирают в смеситель для лейкоцитов до метки 0,5 и разводят в 20 раз, жидкостью Тюрка, насасывая ее до метки 11. После разбавления крови все дальнейшие действия выполняют в той же последовательности, как при подсчете эритроцитов. Различие состоит лишь в том, что лейкоциты считают в камере Горяева под малым увеличением микроскопа в 100 больших нерасчерченных квадратах.

Расчет общего количества лейкоцитов проводят по формуле:

$$\mathbf{X = (H \cdot 4000 \cdot 20)/1600,}$$

где: Х - количество лейкоцитов в 1 мкл крови; Н - количество лейкоцитов, подсчитанных в 100 больших квадратах; 4000 - множитель перевода к объему в 1 мкл крови; 20 - разведение крови; 1600 - количество малых квадратов.

В норме содержание лейкоцитов тыс./мм^3 составляет: у крупного рогатого скота – 4,5-12; у свиней – 8-16; овец – 6-14; у лошадей – 7-12.

Контрольные вопросы:

1. Что такое система крови?
2. Метод подсчета эритроцитов и лейкоцитов.
3. Эритроциты, их строение, количество и функции.
4. Лейкоциты, их строение, количество и функции.
5. Что такое лейкоцитарная формула?

Практическое занятие № 16.
Анализ проводящей системы сердца лягушки

Автоматия сердца обусловливается ритмическими возбуждениями, возникающими в центрах так называемой проводящей системы сердца, образованной атипическими мышечными волокнами.

В проводящей системе сердца лягушки имеется два узла: узел Ремака в венозном синусе и узел Биддера в межпредсердной перегородке на границе с желудочком (рис. 1). От последнего отходят волокна, распространяющиеся по всей мускулатуре желудочка, кроме верхушки. Узел Ремарка обладает наибольшей степенью автоматии и является водителем сердечного ритма.

У млекопитающих проводящая система состоит из узла Кис-Флека (синусного), узла Ашоф-Тавара, пучка Гиса и волокон Пуркинье.

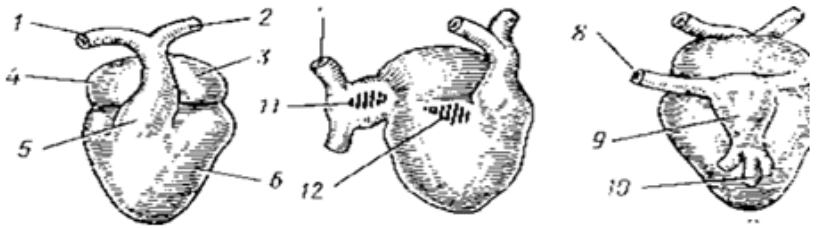

Рис. 45. Схема строения сердца лягушки:

А - вид с брюшной стороны; Б - вид сбоку: В - вид со спины: 1 - правая дуга аорты; 2 - левая дута аорты; 3 - левое предсердие; 4 - правое предсердие; 5 - конус аорты; 6 – желудочек; 7 - правая передняя полая вена; 8 - левая передняя полая вена; 9 - венозный синус; 10 - задняя полая вена; 11 - узел Ремака; 12 - узел Биддера.

Цель: накладывая лигатуры па разные отделы сердца, установить локализацию центров автоматии и последовательность распространения возбуждения по проводящей системе сердца.

Объект исследования, материалы и оборудование. Лягушка, пробковая дощечка, набор инструментов для препаровки, глазной пинцет, булавки, зажим проволочный, универсальный штатив, кимограф, нитки, раствор Рингера для хлоднокровных.

Ход работы. Обездвижить лягушку, фиксировать ее на пластинке и вскрыть грудную полость, как это лигатуру сердечную уздечку. Подвести под аорты с помощью лигатурного крючка нитку (рис. 2А).

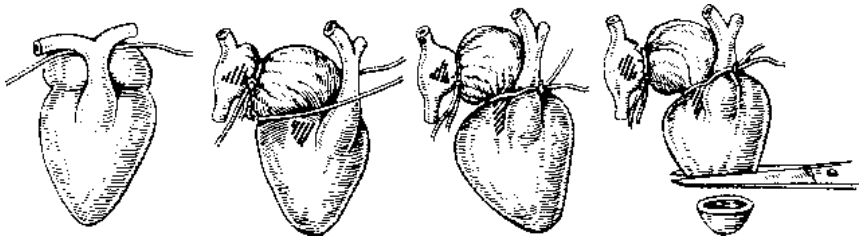

Рис. 46. Наложение лигатур Станниуса:
А – подведена нитка под дуги аорты; Б – затянута первая лигатура, подведена вторая, синус отделен от предсердий; В – затянута вторая лигатура; Г – удалена верхушка сердца (вид сбоку).

Приподнять сердце за уздечку и запрокинуть его. Найти беловатую линию, отделяющую синус от предсердий. Проследить за последовательностью сокращений синуса, предсердий и желудочка. Подсчитать частоту сокращений синуса. Затянуть лигатуру на границе между синусом и предсердиями (первая лигатура Станниуса; рис. 2, Б). Ритм сокращений синуса обычно не изменяется, а предсердия и желудочек останавливается. Через несколько минут может произойти восстановление их сокращений, но в более редком ритме. Не дожидаясь восстановления, придать сердцу обычное положение, подвести нитку под желудочек и туго затянуть ее точно по атриовентрикулярной борозде (вторая лигатура Станниуса; рис. 2, В). При этом восстанавливаются сокращения желудочка, так как механическое раздражение атриоветрикулярного узла вызывает его автоматическую деятельность. Сосчитать частоту сокращений синуса (градиент автоматии).

В конце опыта отрезать верхушку сердца ножницами (рис. 2, Г) и положить ее в раствор Рингера на часовое стекло. Желудочек продолжает ритмично сокращаться, отделенная верхушка не сокращается. Нанести на верхушку укол булавкой. Мышца отвечает одиночным сокращением. Она обладает возбудимостью, но ей не свойственна автоматия.

Контрольные вопросы:

1. Что необходимо для проведения опыта?
2. Как завязывается 1 лигатура, и что получилось?
3. Как завязывается 2 лигатура, и что получилось?
4. Какой узел является водителем сердца 2 порядка?
5. Почему изолированная верхушка сердца не сокращается?

Практическое занятие № 17.
Оксигемометрия

Оксигемометрия - фотоэлектроколориметрический метод определения степени насыщения артериальной крови кислородом. Кислород находится в крови в химической связи с гемоглобином в виде непрочного, легко диссоциирующего соединения - оксигемоглобина. Связывание кислорода гемоглобином зависит от напряжения кислорода и углекислого газа в крови, величины pH и температуры. Отношение содержания кислорода в крови к ее максимальной кислородной емкости (% Hb x 1,34 мл O_2) характеризует степень насыщения крови кислородом. Эта величина определяется прибором оксигемометром, в основе действия которого лежит разная способность оксигемоглобина и восстановленного гемоглобина поглощать световые лучи с длиной волн 620-680 мкм.

Цель: определить степень насыщения кислородом артериальной крови человека и кролика в зависимости от поступления кислорода.

Объект исследования, материалы и оборудование. Для работы используют оксигемометр комбинированный 057 М с фотоэлектрическим датчиком, антикоагулянт (35%-ный раствор оксалата калия) и разбавляющий раствор (2 г NaCl и 0,3 г салициллата натрия в 100 мл дистиллированной воды).

Ход работы:

1). Включить прибор в сеть и прогреть его в течение 20 мин. Переключатель датчика поставить в положение «ноль», переключатель шкал - в положение «60 -100%». Ручкой регулировки ноля установить стрелку прибора на нулевую отметку в середине шкалы. Укрепить датчик в верхней части ушной раковины в сомкнутом положении. Вращением тубуса датчика подобрать оптимальные условия сжатия уха. Провод датчика перекинуть через голову испытуемого и, в случае необходимости, прижать налобной повязкой. Переключатель датчика поставить в положение «ухо» и ручкой настройки ушного датчика установить стрелку в средней части шкалы. Выждать время (5-6 мин), необходимое для прогрева уха (стрелка прибора не смещается).

Предложить испытуемому сделать 3-4 глубоких вдоха, после чего ручной настройкой ушного датчика установить стрелку на величину

исходного-насыщения-96%. Далее исследовать показатели оксигемометрии: 1) при задержке дыхания на 0,5-1 мин на вдохе; 2) при задержке дыхания па 0,5-1 мин на выдохе; 3) при гипервентиляции легких; 4) после 20 приседаний. После каждого испытания устанавливать стрелочный индикатор на цифре 96% при спокойном дыхании испытуемого. Недостаток O_2 и избыток CO_2 снижают степень насыщения крови кислородом.

2). Проделать все описанные манипуляции на кролике-альбиносе. Задержку дыхания вызвать кратковременным зажатием ноздрей, гипервентиляцию - дыханием смесью с повышенным содержанием кислорода.

3). Проверить точность показаний приборов по установочному и контрольному фильтрам и, в случае необходимости, произвести корректировку показаний кюветного датчика согласно прилагаемой к прибору инструкции. Установку прибора на нуль произвести, как это описано выше. Взять у пациента пробу крови из пальца (у кролика - из уха) в сосуд с антикоагулянтом (0,01 мл на 1 мл крови), покрыть слоем вазелинового масла и сразу же, под маслом, перемешать стеклянной палочкой. Набрать в шприц 0,4 мл разбавляющего раствора и 0,4 мл крови из-под масла и тщательно смешать, опрокидывая шприц. Выпустить из шприца первые 2-3 капли, оставшуюся кровь ввести в чистую и сухую кювету. Закрыть кювету крышкой, выдвинуть до второго щелчка каретку кюветного датчика и установить кювету в гнездо каретки. Еще раз проверить и подкорректировать нулевое показание прибора. Установить переключатель шкал на предполагаемые показатели - «60-100%» или «20-80», вдвинуть каретку до упора. Перевести переключатель датчиков в положение «кювета» и замерить процент насыщения исследуемой крови. Вернуть переключатель датчиков в положение «ноль», вымыть и протереть кювету. Измерение каждой пробы крови должно продолжаться не более трех минут.

Контрольные вопросы:

1. Как определить насыщение крови кислородом?
2. В виде какого соединения транспортируется O_2?
3. В виде какого соединения транспортируется CO_2?
4. Рассчитайте кислородную емкость крови у животных.

Практическое занятие № 18.
Приготовление нервно-мышечного препарата

Мышечная и нервная ткани возбудимые. К ним относят также и секреторные клетки. Для возникновения возбуждения необходимо раздражение возбудимой ткани. Раздражитель – это тот или иной вид энергии, которая при своем действии на клетки, ткани, органы вызывает возбуждение. Раздражители по своей энергетической природе делятся на физические (механические, электрические, температурные) и химические (гормоны, щелочи, кислоты). Мышечные и нервные волокна обладают рядом свойств. Для ознакомления с этими свойствами удобным объектом является нервно-мышечный препарат лягушки.

Цель: овладеть техникой приготовления нервно-мышечного препарата.

Объект исследования, материалы и оборудование. Лягушка, набор препаровальных инструментов, марля, вата, чашка Петри, раствор Рингера.

Ход работы: готовят нервно-мышечный препарат, состоящий из седалищного нерва и икроножной мышцы лягушки. Лягушку обездвиживают, для этого ее завертывают в марлевую салфетку, оставляя свободной голову. Один конец ножниц вводят в ротовую полость, другой устанавливают на 0,5 см сзади от глаз и отрезают верхнюю челюсть вместе с частью головы и глазами. При таком разрезе удаляется часть головного мозга - большие полушария. Ватным тампоном промокают кровь, чтобы был виден спинномозговой канал, вводят в него зонд и разрушают спинной мозг. Затем приподнимают лягушку за задние лапки таким образом, чтобы туловище и головка оказались внизу. При этом туловище сгибается под прямым углом и отчетливо видны маклоки тазовых костей.

Большими ножницами перерезают позвонки на 1 см впереди маклоков. С брюшной стороны срезают часть кожи и свисающие вместе с ней внутренности. Остаток позвоночника захватывают пинцетом, держа его в левой руке. Правой рукой с помощью салфетки захватывают край кожи со спинной стороны и снимают кожу с тазового отдела туловища и задних лапок. Остаток позвоночника фиксируют пинцетом таким образом, чтобы лапки свисали вниз под прямым углом, ножницами отрезают копчиковую кость. Лапки вместе с тазовой частью туловища кладут спинной стороной вниз. Оставшиеся внутренности оттягивают пинцетом и отрезают малыми ножницами. После удаления внутренностей с правой и левой сторон от позвоночника отчетливо видны седалищные нервы, выходящие из позвоночника каждый тремя корешками.

Остаток позвоночника большими ножницами разрезают вдоль по средней линии и затем строго по этой же линии разрезают лонное сочленение тазовых костей, разъединяя, таким образом, лапки. Одну из лапок покрывают салфеткой, смоченной раствором Рингера, на другой лапке продолжают препаровку.

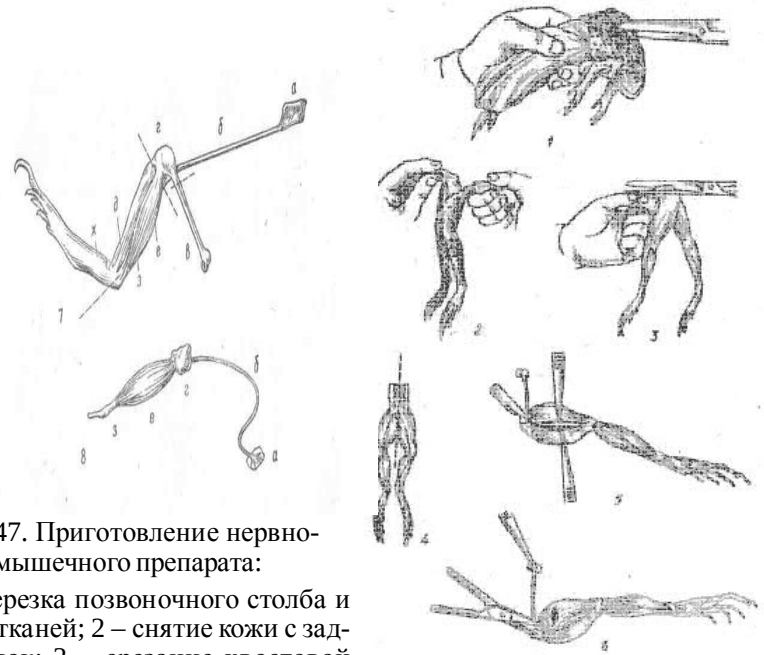

Рис. 47. Приготовление нервно-мышечного препарата:

1 – перерезка позвоночного столба и мягких тканей; 2 – снятие кожи с задних лапок; 3 – срезание хвостовой кости; 4 – разрезание по средней линии позвоночника и костей таза по лонному сочленению; 5 – раздвигание крючками полуперепончатой и двуглавой мышцы бедра и обнажение седалищного нерва; 6 – препаровка седалищного нерва до коленного сустава; 7 – реоскопическая лапка; 8 – нервно-мышечный препарат; а – остаток позвоночника; б – седалищный нерв; в – бедренная кость; г – коленный сустав; д – мышцы голени; е – икроножная мышца; ж – мышцы стопы; з – ахиллово сухожилие.

Пинцетом захватывают кусочек позвоночника, приподнимают седалищный нерв и малыми ножницами подрезают вокруг него все ткани, отпрепаровывая нерв до тазобедренного сочленения. Затем препарат переворачивают латеральной стороной вверх. Между двуглавой и перепончатой мышцами препаровальным крючком осторожно разрывают фасцию и, раздвинув эти мышцы, в глубине находят седалищный нерв, параллельно с которым идет бедренная артерия. Нерв вместе с сосудом приподнимают стеклянным крючком и отпрепаровывают его до коленного сустава, отрезая вокруг все мышечные ткани и отходящие от седалищного нерва тонкие нервные веточки. От бедренной кости отрезают мышцы, а ее головку вылущивают из тазобедренного сустава.

Для приготовления нервно-мышечного препарата, состоящего из седалищного нерва и икроножной мышцы, бедренную кость перерезают выше коленного сустава, отрезают ахиллово сухожилие от пяточной кости и ниже коленного сустава пересекают кости голени. К седалищному нерву прикладывают гальваническую вилку и проверяют его физиологическую целостность. Если икроножная мышца сокращается, то нерв в процессе препаровки не был поврежден. Нервно-мышечный препарат кладут в чашку Петри и заливают раствором Рингера.

Контрольные вопросы:

1. Приготовления нервно-мышечного препарата.
2. Что называется раздражимостью и возбудимостью?
3. Что такое физиологический покой и возбуждение?
4. Одиночное и тетаническое сокращение.
5. Что называется потенциалом покоя?

Практическое занятие № 19.
Рефлексы спинного мозга

Материальным субстратом рефлекса является рефлекторная дуга – путь, по которому проходит возбуждение в процессе осуществления рефлекса. Состоит она из рецептора, чувствительного нейрона, промежуточного нейрона, двигательного нейрона и эффектора, связанных между собой с помощью синапсов. Кроме перечисленных нейронов, в осуществлении рефлекса участвует и нейрон обратной связи.

Цель: путем выключения отдельных частей рефлекторной дуги выяснить их функциональное значение и убедиться в необходимости целостности рефлекторной дуги для осуществления рефлекса.

Объект исследования, материалы и оборудование. Лягушка, штатив с зажимом и пробкой, набор препаровальных инструментов, стаканчик с 1%-ным раствором серной кислоты, фильтровальная бумага, стакан с водой, марлевая салфетка, чашка Петри.

Ход работы. У лягушки ножницами отрезают верхнюю челюсть, позади глаз. При таком разрезе удаляется головной мозг. Лягушка без головного мозга называется спинальной. Такую лягушку подвешивают на штатив, прикалывая ее булавками за нижнюю челюсть к пробке, укрепленной в зажиме штатива. После удаления головного мозга возникает шок – временное снижение рефлекторной возбудимости, поэтому исследование рефлексов проводят через 5-6 мин после удаления головного мозга. В качестве раздражителя применяют кусочек фильтровальной бумаги, смоченный 1%-ным раствором серной кислоты. После каждого раздражения кислотой и ответной реакции или спустя1-2 мин, если нет реакции, раздражаемый участок ополаскивают водой.

Опыт проводят в следующей последовательности:

1) фильтровальную бумагу накладывают на кожу стопы или голени;

2) с голени удаляют кожу и на обнаженную мышцу накладывают фильтровальную бумагу;

3) на другой лапке разрезают кожу бедра с задней стороны, отпрепаровывают седалищный нерв, перерезают его и на кожу голени или стопы этой же лапки кладут фильтровальную бумагу;

4) фильтровальную бумагу накладывают на кожу брюшка или передних лапок;

5) в спинномозговой канал лягушки вводят иглу, разрушают спинной мозг и вновь фильтровальную бумагу прикладывают к коже брюшка или передних лапок.



Рис. 48. Установка для изучения спинномозговых рефлексов на спинальной лягушке.

Контрольные вопросы:

1. Что такое рефлекс и рефлекторная дуга?
2. Из каких частей состоит рефлекторная дуга?
3. Что такое нервный центр, какие функции он выполняет?

Практическое занятие № 20.
Двигательно-пищевой условный рефлекс у КРС

Цель: ознакомиться с методикой выработки двигательно-пищевого условного рефлекса у животного.

Объект исследования, материалы и оборудование. Корова, корм, оборудованная камера.

Ход работы. Опыт проводят в камере или приспособленном помещении, при достаточно высокой пищевой возбудимости животного. В качестве подкрепления обычно дают корнеплоды или молоко (телятам). Животное через 8-10ч после последнего кормления (поения молоком) поместить в камеру условных рефлексов (корову привязать к кольцу, укрепленному возле кормушки, теленка фиксировать в передвижном станке).

Подкормив животное несколько раз из кормушки, приступить к выработке условного рефлекса. С этой целью отдельные беспорядочные движения животного (нажимы мордой в дно кормушки, попытки перевернуть ее и т.д.) сочетать с включением условного раздражителя и последующим подкреплением. В дальнейшем подкреплять лишь те реакции, которые совпадают с действием условного раздражителя. Начав выработку рефлекса со строго совпадающего способа, постепенно производить отставление условного раздражителя до 15-30с. По мере выработки условного рефлекса количество межсигнальных реакций уменьшается, и животное проявляет резкую двигательную реакцию лишь при действии условного раздражителя.

Скорость выработки условного рефлекса зависит от индивидуальных особенностей и возраста животного.

Регистрация реакции животного

Вращающаяся кормушка разделена перегородкой на две половины, одна из которых находится перед животным, а другая в комнате экспериментатора. В каждое отделение вставляются на пружинах внутренние футляры той же формы, которые входят в пазах наружного чехла. Воспринимающие давление баллоны находятся между днищами чехла и футляра. Каждое прикосновение к кормушке вызывает изменение давления в баллоне и передается по системе трубок к капсуле Марея, находящейся в комнате экспериментатора.

Контрольные вопросы:

1. Какое оборудование нужно для проведения опыта.
2. Классификация условных рефлексов.
3. Чем отличаются условные рефлексы от безусловных?

Практическое занятие № 21.
Исследование состава желчи и ее роль в пищеварении

Цель: исследовать состав и свойства желчи.

Объект исследования, материалы и оборудование. Свежая желчь, штатив с пробирками, воронки, пипетки, бумажные фильтры, растительное масло, 20%-ный р-р сахарозы, предметные стекла, смесь азотной и азотистой кислот, воду часовые стекла, стеклянные палочки, серная кислота.

Ход работы. 1. Для определения желчных кислот в желчи часовое стекло ставят на белую бумагу, пипеткой наносят на него 2 капли желчи и 2 капли 20%-ного р-ра сахарозы, перемешивают их стеклянной палочкой. Затем на часовое стекло по краям жидкости добавляют 3-4 капли серной кислоты. На месте слияния капель появляется розовая окраска, переходящая при стоянии в красную и красно-фиолетовую. Эту окраску дает оксиметилфурфурол, который образуется из фруктозы в присутствии серной кислоты, взаимодействуя с серными кислотами.

2. Для определения характера влияния желчи на жиры на предметное стекло в разных местах наносят каплю дистиллированной воды и каплю желчи. К каждой капле добавляют по капле растительного масла, перемешивают и рассматривают содержимое обеих капель под лупой. Желчь и воду с растительным маслом в равных соотношениях можно взболтать в пробирках. Обращают внимание на наличие жировой эмульсии. Делают заключение о влиянии желчи на жиры.

3. Для определения пигмента билирубина берут пробирку и наливают в нее 2 мл смеси концентрированной азотной и азотистой кислот, затем осторожно пипеткой наслаивают 1 мл желчи. На границе жидкостей появляются кольца желтого, красного, фиолетового, синего и зеленого цвета (соответствуют разной степени окисления билирубина). Эту реакцию можно проделать на фильтровальной бумаге. На бумагу наносят желчь. А затем в середину несколько капель смеси кислот. Вокруг кислоты возникают кольца разной окраски.

Содержание

Практическое занятие № 1. Изготовление гистологических препаратов и исследование строения живой клетки 3
Практическое занятие № 2. Проведение ознакомления с устройством микроскопа 5
Практическое занятие № 3. Изготовление препарата животной клетки 11
Практическое занятие № 4. Цитология. Морфология и жизнедеятельность животной клетки. Способы деления животных клеток 13
Практическое занятие № 5. Общая гистология – ткани животного организма 19
Практическое занятие № 6. Строение и химический состав кости 23
Практическое занятие № 7. Скелет. Соединение костей скелета 27
Практическое занятие № 8. Скелетная мускулатура 30
Практическое занятие № 9. Нервная система и органы чувств 34
Практическое занятие № 10. Органы крово- и лимфообращения 40
Практическое занятие № 11. Органы внутренней секреции 47
Практическое занятие № 12. Кожа и ее производные 51
Практическое занятие № 13. Морфология внутренних паренхиматозных и трубчатых органов животных 59
Практическое занятие № 14. Фиксация, получение крови у с.-х. животных 67
Практическое занятие № 15. Подсчет форменных элементов крови 70
Практическое занятие № 16. Анализ проводящей системы сердца лягушки 73
Практическое занятие № 17. Оксигемометрия 76
Практическое занятие № 18. Приготовление нервно-мышечного препарата 78

Практическое занятие № 19. Рефлексы спинного мозга 81
Практическое занятие № 20. Двигательно-пищевой условный рефлекс у КРС 83
Практическое занятие № 21. Исследование состава желчи и ее роль в пищеварении 85

И.И. Кцоева, А.А. Уртаева

АНАТОМИЯ И ФИЗИОЛОГИЯ ЖИВОТНЫХ

Методические указания
к практическим занятиям
для обучающихся по специальности
36.02.01 Ветеринария

Лицензия: ЛР. № 020574 от 6 мая 1998 г.

Электронная версия. 27.12.2023 г.
Бумага формат А4 (210х297 мм), масса 80 г/м^2.
Усл.печ.л. 5,5. Заказ 38.

362040, Владикавказ, ул. Кирова, 37.
Типография ФГБОУ ВО «Горский госагроуниверситет»