Министерство сельского хозяйства Российской Федерации
Федеральное государственное бюджетное образовательное
учреждение высшего образования
«Горский государственный аграрный университет»
(ФГБОУ ВО Горский ГАУ)

Кафедра ветеринарии и ветеринарно-санитарной экспертизы

ПАТОЛОГИЧЕСКАЯ ФИЗИОЛОГИЯ И ПАТОЛОГИЧЕСКАЯ АНАТОМИЯ

Методические рекомендации
для практических занятий обучающимся
по специальности 36.02.01 Ветеринария

Владикавказ 2023

УДК 591.4
ББК 48.3

Составитель

Пухаева И.В., к.в.н., доцент кафедры ветеринарии
и ветеринарно-санитарной экспертизы ФГБОУ ВО Горский ГАУ.

Рецензент – *Дауров А.А.*, к.б.н., доцент кафедры ветеринарии
и ветеринарно-санитарной экспертизы ФГБОУ ВО Горский ГАУ

Патологическая физиология и патологическая анатомия: методические рекомендации для практических занятий / Составитель И.В. Пухаева. - Владикавказ: ФГБОУ ВО Горский ГАУ, 2023, – 132с.

Даны рекомендации по методике проведения практических занятий.

Раскрыты сущность болезни, ее этиология и патогенез, закономерности возникновения, развития и исходов патологических, функциональных и структурных изменений в больном организме.

Методические рекомендации предназначены для практических занятий обучающимся по специальности 36.02.01 Ветеринария.

Рекомендуется студентам, самостоятельно изучающим вопросы патологической физиологии и патологической анатомии сельскохозяйственных животных.

© Пухаева И.В., 2023
© ФГБОУ ВО Горский ГАУ, 2023

Практическое занятие 1
Определение признаков некроза, апоптоза и атрофии по гистологическим препаратам, таблицам, рисункам, музейным препаратам и боенским конфискатам

Цель занятия: изучить морфологическую характеристику (макро- и микрокартину) атрофии и всех видов некроза. При каких патологических состояниях наиболее часто встречается некроз. Примеры. Исход некроза, его сущность и значение для организма.

Атрофия - уменьшение объема органа, ткани или отдельных клеток с одновременным снижением или угасанием их функции. По своему происхождению атрофию различают физиологическую и патологическую. Физиологическая заключается в уменьшение органа происходит в процессе роста организма (уменьшение зобной железы) или в связи с физиологическим состоянием организма (беременная матка и инволюция ее в послеродовой период и др.).

По характеру распространения атрофии бывают общего и местного характера. При атрофии общего характера в процесс вовлекаются многие органы и ткани. При этом, в первую очередь, исчезает жир из жировых депо. В последнюю - жир из подэпикардиальной жировой клетчатки. Затем уменьшается мышечная ткань, паренхиматозные органы и, в последнюю очередь, клетки центральной нервной системы. Жировая клетчатка при атрофии приобретает отечный студневидный вид - серозная атрофия жировой клетчатки.

Атрофия местного порядка характеризуется уменьшением одного органа или ткани. Она может быть нейрогенного, ангиогенного, гормонального происхождения, а также от бездействия, давления и влияния физических факторов.

Микрокартина атрофии

Уменьшение органа при атрофии происходит за счет уменьшения цитоплазмы паренхимных клеток. В результате этого она (цитоплазма) уплотняется и окрашивается интенсивнее по сравнению с нормальными клетками. При далеко зашедших процессах изменяется ядро. Оно уменьшается в объеме, становится пикнотичным, хроматиновая структура не просматривается, окрашивается при окраске

Г-Э в темно-синий цвет. В цитоплазме атрофированных клеток вокруг ядра появляется золотисто-бурый пигмент липофусцин (жиросодержащий). Этот пигмент обусловливает бурую окраску органа.

При атрофии соединительная ткань, напротив, разрастается, поэтому на разрезе орган имеет более отчетливую структуру и плотную консистенцию.

Макрокартина атрофии. Орган уменьшается в объеме, края заостряются, цвет органа бурый или бледнее окрашен по сравнению с нормой. Поверхность может быть гладкая или бугристая. Бугристая обусловлена неравномерным разрастанием соединительной ткани. Капсула утолщена, кожистого вида, консистенция органа плотная. На разрезе рисунок ткани резче выражен.

Исход атрофии

При своевременном устранении причины - возврат органа к первоначальному состоянию. При далеко зашедших процессах – некроз паренхиматозных клеток с последующим разростом соединительной ткани.

1. Атрофия печеночных балок при застойной гиперемии

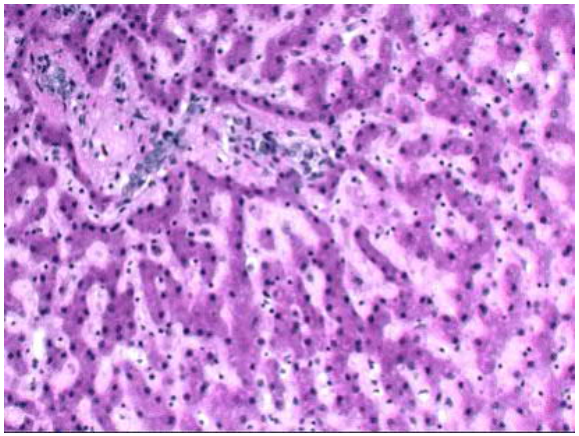

Рис. 1. Атрофия печени при застойной гиперемии:

1. Резко расширенная кровью центральная вена. 2. Расширенные и растянутые капилляры. 3. Атрофия печеночных балок. 4. Атрофия ядер в печеночных клетках, граница между клетками стерта.

Просматривают препарат под малым увеличением, а затем под большим. Находят резко расширенную кровью вену центральную и соединенные с ней расширенные капилляры. Печеночные балки раздвинуты, а в некоторых местах они как бы разорваны и распались на группы клеток, эритроциты, заполняющие ее, сливаются с эритроцитами капилляров. Внутридольковые капилляры сильно растянуты, особенно в центре.

Печеночные балки узкие. Цитоплазма печеночных клеток уменьшена, но местами можно заметить и уменьшение в объеме и ядер. В тех участках, где печеночные клетки полностью атрофированы, балочное строение не различается. Истончение и разрыв балок происходит от сдавливания их расширенными капиллярами, поэтому такую атрофию можно назвать атрофией от давления.

2. Бурая атрофия печени

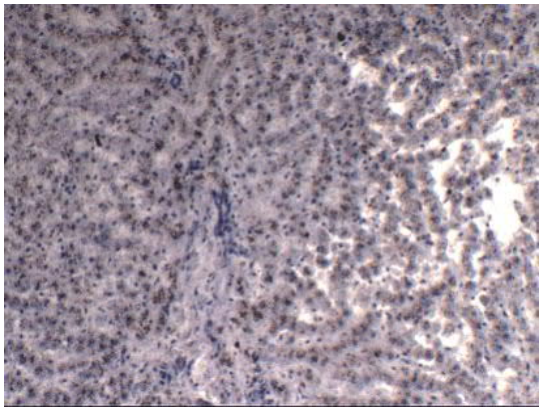

Рис. 2. Бурая атрофия печени:

1. Отложение зерен липофусцина в печеночных клетках.
2. Атрофия печеночных балок.

Сначала просматривается при малом увеличении. Общая структура печени не изменена. Однако дольки уменьшены, и количество их в одном поле зрения больше, чем в норме. Отмечается уменьшение в объеме печеночных клеток, преимущественно в центрах долек, в окружности центральной вены. Печеночные балки здесь истончены, радиальное расположение их нарушено. Печеночные клет-

ки не полигональной формы, как обычно, а неправильно округлой и овальной формы. Ядра печеночных клеток также уменьшены и красятся темнее. В цитоплазме печеночных клеток (особенно в центре долек) обнаруживается много мелких желтовато-бурых зерен пигмента липофусцина, чем и обусловлена окраска органа в коричневато-бурый цвет. Вследствие уменьшения печеночных клеток – истончение балок; просветы внутридольковых капилляров, а также центральных вен расширены. Число ядер в некоторых печеночных клетках увеличено. В некоторых местах при сильно выраженном процессе отмечается распад печеночных клеток. Обратить внимание, что в периферических частях долек атрофические изменения выражены слабее, липофусцин располагается в цитоплазме печеночных клеток вокруг ядра.

3. Бурая атрофия сердечной мышцы



Рис. 3. Бурая атрофия сердечной мышцы:
1. Отложение пигмента липофусцина по полюсам ядра мышечного волокна в виде буроватых зернышек. 2. Потеря поперечной и продольной исчерченности сердечного мышечного волокна.

При слабом увеличении обратить внимание на сглаженность поперечной исчерченности и расхождение мышечных волокон. При большом увеличении отмечается потеря продольной исчерченности, поперечной исчерченности, поперечная исчерченность различается не во всех участках. Ядра лежат ближе друг к другу, поэтому тело ядер кажется увеличенным. Кроме того, отмечается изменение формы и объема (вытянутые в длину, темные, а также сморщенные ядра). В саркоплазме по полюсам ядра откладывается пигмент липофусции в виде мелких буроватых зернышек.

Макрокартина

Сердце уменьшено в объеме, стенки его истончены, мышца приобретает бурый цвет.

Некроз - это омертвение участка органа или ткани в живом организме. Некроз развивается под влиянием самых разнообразных причин: механических, физических, химических, биологических, при прямом их действии или при нарушении трофической нервно-эндокринной функции, рефлекторных аллергических влияний и циркуляторных расстройствах (непрямой или циркуляторный некроз).

Главными микроскопическими признаками некроза являются:

– потеря способности клеток и тканей избирательно окрашиваться;

– изменение ядер;

– изменение цитоплазмы;

– изменение межуточного вещества.

Потеря способности тканей избирательно окрашиваться (т.е. цитоплазма при окраске Г-Э окрашивается в нормальных клетках в розовый цвет, ядро в синий с хорошо выраженной хроматиновой структурой ядра, соединительная ткань в розовый цвет). При некрозе под микроскопом мертвые ткани выглядят в виде диффузно окрашенной розовой бесструктурной массы и обычно бледнее, чем окружающая ткань, если в участке некроза много распавшихся ядер, то они выявляются в виде синих глыбок хроматина. В начальных стадиях некроза (фаза мутного набухания), соединительно-тканные волокна приобретают свойство краситься базофильно (в синеватый цвет).

Изменение ядер. Оно идет в следующих направлениях:

Кариолизис - растворение ядра. Вместо него остается его тень, хроматиновой структуры не видно. При окраске Г-Э оно бледно-голубого цвета.

Гиперхроматоз - перераспределение глыбок хроматина и расположение их в виде синих глыбок по внутренней оболочке ядра.

Кариорексис - разрыв ядра. Глыбки хроматина темно-синего цвета, лежат свободно.

Кариопикноз - сморщивание ядра, его уплотнение. Поверхность ядра становится зубчатой. Хроматиновая структура не видна. Ядро окрашено в интенсивно синий цвет.

Вакуолизация - образование в ядре различной величины пузырьков, заполненных прозрачной жидкостью.

Изменение цитоплазмы. Изменения могут быть:

Плазмолизис - растворение цитоплазмы.

Плазморэксис - распад цитоплазмы на глыбки белкового вещества, окрашивается эозином в розовый цвет.

Плазмопикноз - сморщивание цитоплазмы, окрашивается эозином в розовый цвет.

Гиалинизация - цитоплазма уплотняется, делается однородной, стекловидной.

При некрозе происходит дискомплексация паренхимных клеток (разобщение и беспорядочное их расположение).

Изменение межуточного вещества (соединительной ткани). Межуточное вещество подвергается растворению, разжижению или распаду на глыбки. Соединительная ткань подвергается некрозу через следующие этапы:

Мукоидное набухание - характеризуется набуханием коллагеновых волокон, при этом фибриллярное строение стирается. Этот процесс обусловлен тем, что в тканях накапливаются кислые мукополисахариды. Возникает нарушение сосудисто-тканевой проницаемости.

Фибриноидное набухание - при нем полностью теряется фибриллярная исчерченность, клетки рыхлой соединительной ткани атрофируются. Ткань пропитывается белком фибриногеном, который свертывается и превращается в фибрин.

При мукоидном и фибриноидном набухании ткани приобретают свойство окрашиваться базофильно гематоксилином (синеватый оттенок). Ядра пикнотичные или в виде теней.

Фибриноидный некроз - соединительная ткань становится бесструктурной глыбчатой массой, окрашенной в розовый цвет.

Некроз на слизистых оболочках проявляется десквамацией (слущиванием) эпителиального покрова.

Макрокартина некроза

По величине различают миллиарный (с маковое зернышко), субмиллиарный (с просяное зерно), крупноочаговый (от горошины и больше) некрозы.

По макроскопическому виду следующие разновидности:

Сухой или коагуляционный некроз

Сущность его заключается в коагуляции (свертывании) белков клетки и межклеточного вещества в условиях быстрой отдачи влаги в окружающую среду.

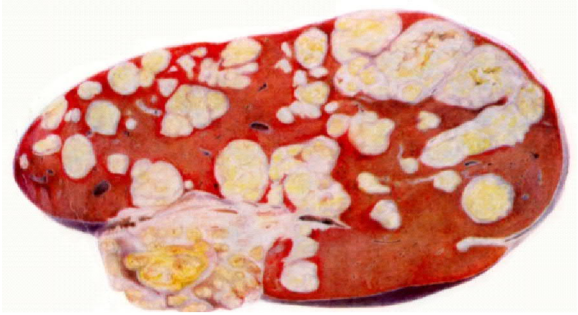

Рис. 4. Множественные очажки казеозного некроза при туберкулезе легких крупного рогатого скота.

Макрокартина: в органе или ткани видны различной величины беловато-серные или серо-желтые участки плотной консистенции. Рисунок ткани на разрезе стерт в них. Например, анемический инфаркт. К сухому некрозу относится восковидный или ценкеровский и казеозный (творожистый) некроз. Ценкеровский некроз развивается в поперечно-полосатой мышце, пораженные участки серо-белого цвета и напоминает воск. Ценкеровский некроз развивается при беломышечной болезни, миоглобинурии, злокачественном отеке, эмкаре и др. Казеозный некроз по внешнему виду напоминает сухой творог. Развивается этот некроз при туберкулезе, сапе, паратифе свиней и др.

Влажный или колликвационный некроз

Развивается в тканях, богатых влагой. Макроскопические участки влажного некроза выглядят в виде кист, содержимое которых состоит из мутной полужидкой или кашицеобразной массы.

Кроме того выделяется особый вид некроза - гангрена, которая развивается в органах или тканях, соприкасающихся со внешней средой. Гангрена бывает сухой и влажной, в зависимости от локализации ее (наружные покровы или внутренние органы).



Рис. 5. Гангрена кожи при роже.

Исходы некроза

Некротический очаг независимо от его разновидности является источником интоксикации организма, и организм реагирует на источник интоксикации реактивным воспалением, направленным на рассасывание (в случаях мелких некрозов) и организация его (разрост соединительной ткани), отграничения участка от остального организма, при крупных очагах некроза, а воспаление заканчивается формированием капсулы вокруг некротического участка (инкапсуляция). Воспалительная реакция имеет защитное значение и направлена на защиту организма от интоксикации.

Исходы некроза могут быть в следующих направлениях:

- организация - разрастание на месте некроза соединительной ткани;
- инкапсуляция - образование вокруг некроза соединительной капсулы;
- секвестрация - отделение некротического очага путем нагноения;
- мутиляция - омертвение и отпадение наружных частей тела в случаях развития гангрены.

Вокруг некротических участков в органах и тканях при некоторых инфекционных заболеваниях реактивной зоны воспаления может не быть. Например, при пастереллезе, сибирской язве и др. Тогда такие некрозы называют ареактивными. Как правило, это свидетельствует об угнетении иммунологической реактивности организма животного под влиянием возбудителя с высокой вирулентностью.

Препарат: Коагуляционный некроз печени при паратифе.

На фоне застойной гиперемии в печени видны очажки некроза, окрашенные в розовый цвет.

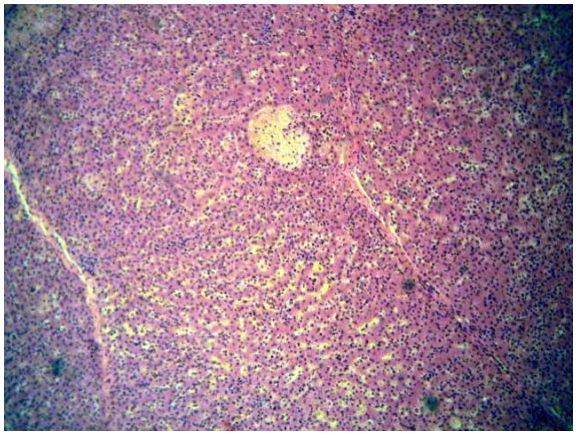

Рис. 6. Коагуляционный некроз печени при паратифе:
1. Коагуляционный очажок некроза. 2. Зона реактивного воспаления вокруг очажка.

Структура ткани печени в участках не выражена. Очажки некроза представляют собой бесструктурную розовоокрашенную массу. Вокруг очажков некроза при большом увеличении видно реактивное воспаление. Воспалительный инфильтрат состоит из эпителиоидных, гистиоцитарных и лимфоидных клеток.

Макрокартина. Печень увеличена в объеме, глинистого цвета, дряблой консистенции. С поверхности и на разрезе видны миллиарные и субмиллиарные очажки некроза серого цвета плотной консистенции.



Рис. 7. Очажки коагуляционного некроза в печени поросенка при паратифе.



Рис. 8. Некротические очаги в печени крупного рогатого скота при некробактериозе.



Рис. 9. Множественные очажки коагуляционного некроза в печени свиньи при пастереллезе.

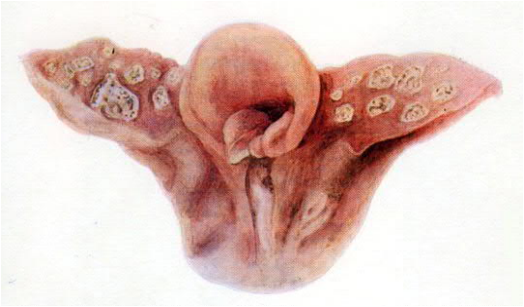

Рис. 10. Коагуляционный некроз миндалин поросенка при паратифе.



Рис. 11. Некротические очажки в печени курицы при пастереллезе.

Препарат: Творожистый (казеозный) некроз лимфатического узла при туберкулезе

Микрокартина: при малом увеличении в корковом слое лимфатического узла наблюдается скопление лимфоцитов. Они плотно прилегают друг к другу, ядра их темно-синие, с небольшими ободками цитоплазмы. В некоторых участках лимфатического узла видна бесструктурная розовая масса с многочисленными синими глыбками различного размера и формы.

Вокруг очажка по периферии наблюдается образование соединительно-тканной капсулы, которая в более свежих случаях состоит из клеток грануляционной ткани, а затем преобразуется в волокнистую соединительную ткань. В старых случаях центр некротического очажка

окрашивается в синий цвет (обызвествление). При большем увеличении мелкие глыбки представляют собой оболочки ядер (кариорексис), другие - более крупные, неправильной формы - представляют собой сморщенные ядра (кариопикноз). По периферии некротического очажка сохранились очертания клеток, ядра этих клеток с явлениями гиперхроматоза.

Макрокартина: лимфоузел увеличен в объеме. На разрезе границы между корковыми и мозговыми слоями стерты. Видны очажки от просяного зерна до горошины, состоящие из сухой крошковатой массы серо-белого цвета похожей на сухой творог. Некоторые очажки хрустят на разрезе. Консистенция органа плотная, вокруг некротических очажков-разрастание соединительной ткани.

Препарат: Ценкеровский некроз в поперечно-полосатой мышце (при эмкаре).

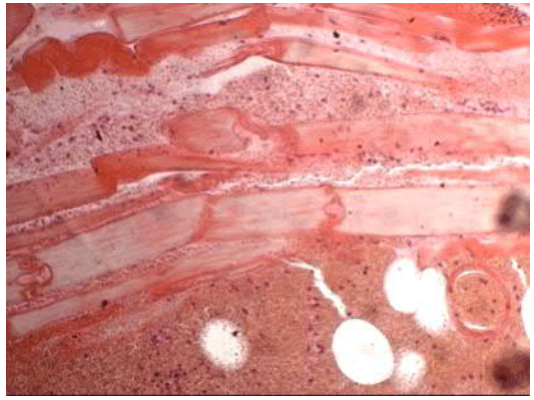

Рис. 12. Ценкеровский, или восковидный,
некроз скелетной мускулатуры (при эмкаре):

1. Исчезновение поперечной и продольной исчерченности в мышечном волокне, лизис ядер. 2. Фрагментация мышечных волокон.

Микрокартина: при малом увеличении наблюдается большое изменение мышечных волокон. Они неодинаковой толщины. Многие из них утолщены (набухшие) и интенсивно окрашены эозином. Участками мышечные волокна колбовидно вздуты, что свидетельствует о неравномерном набухании одного и того же волокна в разных частях.

В наиболее пораженных волокнах наблюдается распад саркоплазмы на однородные глыбки, располагающиеся на некотором расстоянии друг от друга. Сарколемма в таких волокнах еще сохранена, в участках между глыбками она спавшаяся и имеет вид тонкого тяжа, западающего между глыбками, и, наконец, встречаются волокна, в которых наступил разрыв сарколеммы и полный распад саркоплазмы на мелкие глыбки и зерна. В соответствующих местах можно наблюдать также разрыв сосудов и на этой почве кровоизлияния. При сильном увеличении можно установить, что в слабо пораженных волокнах поперечная исчерченность отсутствует, различается лишь продольная исчерченность. В более сильно пораженных волокнах исчерченность отсутствует, они гомогенны, интенсивно красятся эозином и лишены ядер или же последние находятся в состоянии лизиса и рексиса. Рядом с пораженными можно находить не измененные волокна, сохранившие нормальный объем, продольную и поперечную исчерченность и ядра. При рассасывании распавшегося сократительного вещества в образовавшихся мешках саркоплазмы встречаются скопления округлых клеток с нежнозернистой протоплазмой - миобласты. В дальнейшем они сливаются в мышечный синтиций, дифференцируясь в мышечные волокна с их продольной и поперечной исчерченностью (регенерация мышечных волокон).

Макрокартина. Пораженная мышца бледной окраски, поверхность разреза сухая, восковидная, рисунок ткани не выражен, нередко в толще пораженной мышцы отчетливо выступают темно-красные очаги кровоизлияний.



Рис. 13. Очажки ценкеровского некроза в скелетной мышце теленка при беломышечной болезни.



Рис. 14. Ценкеровский некроз скелетной мускулатуры.

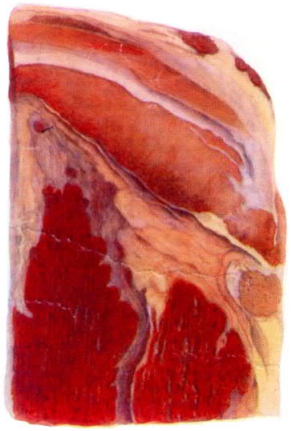

Рис. 15. Ценкеровский некроз поперечнополосатых мышц крупного рогатого скота при эмфизематозного карбункула.

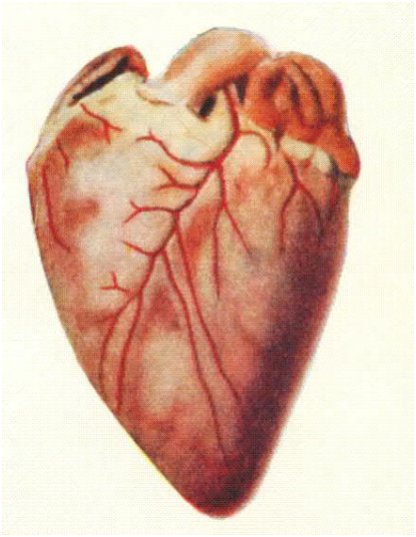

Рис. 16. Очаги ценкеровского некроза в сердце ягненка под эпикардом при беломышечной болезни.



Рис. 17. Многочисленные очажки некроза в миокарде (тигровое сердце) при ящуре крупного рогатого скота:
1. Многочисленные очажки некроза в миокарде.

Контрольные вопросы

1. Определение понятия атрофии.
2. Этиопатогенез атрофий общего и местного характера.
3. Морфологическая характеристика атрофий (макро- и микрокартина).
4. Исходы атрофий и значение их для организма.
5. Что такое некроз и какие причины вызывают его?
6. Какое влияние оказывает состояние организма на развитие некрозов, при каких патологических состояниях он чаще развивается? Примеры.
7. Виды некроза по макроскопическим признакам.
8. Микроскопические признаки некроза.
9. Что такое гангрена и чем она отличается от сухого и влажного некрозов?
10. Исходы некрозов, его сущность и значение для организма.

Практическое занятие 2
Определение различных видов дистрофии по гистологическим и музейным препаратам, рисункам, таблицам, боенским конфискатам

Цель занятия: ознакомить учащихся с наглядными пособиями по описанным видам белковых дистрофий.

Демонстрация макропрепаратов сердца и почек при зернистой дистрофии, коллоидного зоба, гиалинизированной рубцовой ткани, «саговой» и «сальной» селезенки, печени при амилоидной дистрофии' сухой мозоли, участка давнего кровоизлияния, «мускатной печени» при инфекционной анемии лошадей, бурой индурации легких, меланоза печени и легких, бурой атрофии печени, антракоза легких.

Демонстрация микропрепаратов, таблиц и рисунков: зернистой и вакуольной дистрофии органов, метахромазии амилоида, гемосидероза печени при окраске гемотоксилинэозином и по методу Перлса.

Демонстрация макропрепаратов печени, почек, сердца при инфильтративном ожирении.

Выявление амилоида. 1. При подозрении на амилоидную дистрофию смывают с поверхности разреза органа кровь, смачивают слабым раствором уксусной кислоты и наносят люголевский раствор (йод кристаллический - 1 г, калий йодистый - 2 г, вода - 300 мл). Амилоид окрашивается в бурый или красно-бурый цвет. При последующем воздействии 10 %-ной серной кислотой амилоид принимает синевато-фиолетовый цвет.

Гистологические срезы погружают в люголевский раствор на 5-10 мин, затем помещают их на предметное стекло, наносят глицерин, покрывают покровным стеклом и просматривают под малым увеличением микроскопа. Амилоид красно-бурого цвета. Если под покровное стекло внести каплю крепкой серной кислоты, то красно-бурая окраска амилоида изменяется в синеватую или сине-фиолетовую.

2. Метахроматическая окраска амилоида генциан - или метилвиолетом. Срезы обрабатывают 1-2 %-ным водным распором генциан - или метилвиолета 1-5 мин, споласкивают в воде и дифференцируют в 2-3 %-ном растворе уксусной кислоты, извлекают и кладут на предметное стекло, рассматривают в воде или глицерине. Амилоид окрашивается в розово-красный цвет, ткань - в фиолетовый.

Реакция на гемосидерин по Перлсу. Срезы или кусочки органов, содержащие гемосидерин, опущенные в раствор Перлса, через 10 – 15 мин приобретают сине-зеленую окраску. Рецепт раствора Перлса: 2 *%-ный* раствор желтой кровяной соли - 1 часть и 1 %-ный раствор соляной кислоты - 1,5 части. Оба раствора хранят отдельно и смешивают перед употреблением.

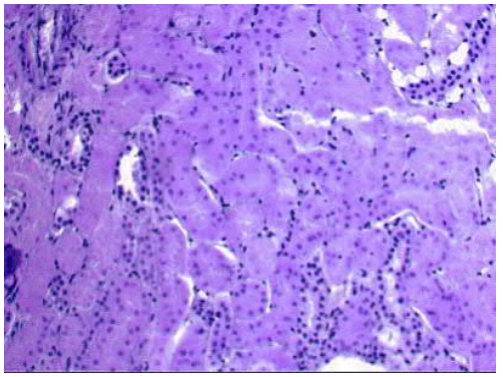

Рис. 18. Зернистая дистрофия почки (окраска Г-Э):
1. Границы между эпителиальными клетками канальцев не выражены.
2. Просветы канальцев незаметны, кариолизис ядер эпителиальных клеток канальцев Зернистая дистрофия почки (окраска Г-Э).

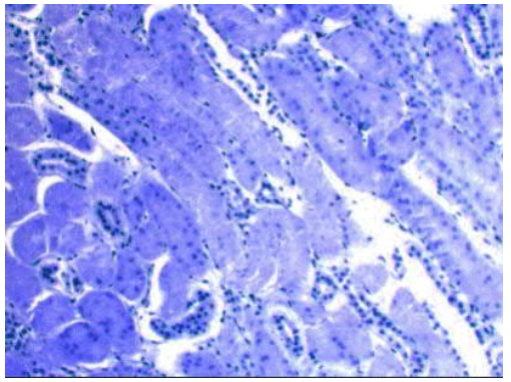

Рис. 19. Зернистая дистрофия почки (окраска Г-Э):
1. Границы между эпителиальными клетками канальцев не видны, кариолизис их ядер

Обесцвечивание меланина перекисью водорода. При обработке перекисью водорода черной шерсти или волос происходит их обесцвечивание.

Демонстрация альбиносов - кроликов, мышей, крыс, кур породы леггорн.

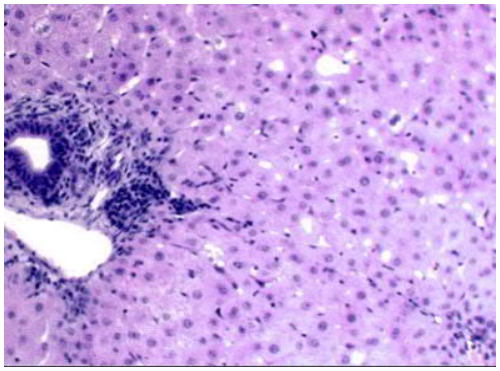

Рис. 20. Зернистая дистрофия печени (окраска Г-Э):

1. Междольковая вена. 2. Балочное строение печени нарушено, видны беспорядочно расположенные балки. 3. Желчный проток. 4. Печеночные клетки увеличены, цитоплазма их имеет зернистый вид. 5. Кариолизис ядер печеночных клеток (в виде теней ядра).

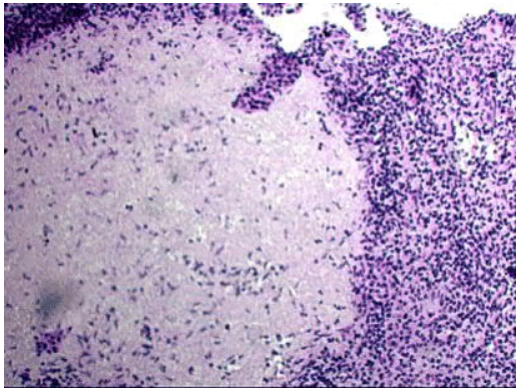

Рис. 21. Амилоидное перерождение селезенки (саговая форма) (окраска Г-Э):

1. Отложение амилоида в фолликуле селезенки. 2. Клеточные элементы пульпы в состоянии атрофии.

Контрольные вопросы

1. Определение понятия клеточных диспротеинозов.
2. Макро- и микрокартина зернистой дистрофии печени, почек, сердечной и поперечно-полосатой мышцы.
3. Исходы. Клиническое значение клеточных диспротеинозов. При каких заболеваниях наиболее часто встречаются эти патологические процессы.
4. Определение понятия внеклеточных диспротеинозов.
5. Разновидности внеклеточных диспротеинозов, механизм их развития и морфологическая характеристика амилоидоза и гиалиноза.
6. Исход гиалиноза, амилоидоза, значение для организма. При каких заболеваниях чаще всего встречаются эти патологические процессы. Примеры.
7. Определение понятия смешанные диспротеинозы.
8. Разновидности смешанных диспротеинозов, механизм их развития и морфологическая характеристика слизистой, пигментной дистрофий, мочекислого диатеза.
9. Исход слизистой дистрофии, мочекислого диатеза, меланоза, гемосидероза. При каких заболеваниях наиболее часто развиваются эти процессы. Примеры.

Практическое занятие 3
Определение признаков смерти и посмертных изменений при вскрытии трупов животных. Отбор патологического материала для лабораторного исследования

Цель занятия: изучить трупные изменения.

Через 1-2 дня после смерти животного наблюдают трупные изменения, знакомятся с техникой вскрытия трупа и с правилами безопасности при его проведении.

В патологической анатомии используют следующие материалы и методы исследования: вскрытие трупов, патоморфологическое исследование туш и органов вынужденно убитых животных, методы биопсии при хирургических операциях и экспериментальный.

Вскрытие трупов – основной метод исследования.

Метод биопсии – взятие патологического материала (биоптата) при жизни и его исследование.

Экспериментальный метод – получить модель болезни в эксперименте с целью изучения динамики морфогенеза патологического процесса или оценки новых лечебных или профилактических мероприятий.

Методы исследований делятся на макроскопические (визуальные) и микроскопические.

Схема описания компактных органов (печень, почки, легкие, селезенка и др.):

- размер (объем, вес) определяется по состоянию краев, напряжению капсулы и набуханию паренхимы из разрезанной капсулы или по результатам измерения и взвешивания;
- форма (общий вид и очертание, соотношение частей характер краев: острые, тупые, закругленные);
- поверхность (цвет, прозрачность, степень наполнения кровеносных сосудов, влажность поверхности, форма поверхности, возвышение и углубления, блеск, муть, наложения);
- консистенция (органа в целом, отдельных частей участков или гнезд);
- вид поверхности разреза (рисунок строения, характер стекающей жидкости).

Схема описания полостных органов (желудок, кишечник и др.):

- положение органа (нормальное или смещенное);
- величина;
- форма;
- содержание (количество, цвет, прозрачность, консистенция, запах, отношение к стенкам полости);
- слизистая оболочка (толщина, вид, цвет, характер секрета).

Состояние подслизистого слоя, мышечной и серозной оболочек.

Схема описания серозных полостей (брюшной, грудной и сердечной оболочки):

- положение органов в полости (нормальное или смещенное);
- постороннее содержимое (количество, прозрачность, цвет, запах, состав);
- серозные оболочки – брюшина, плевра, эпи- и перикард (влажность, сухость, блеск, цвет, гладкость, наличие наложений и спаек).

Микроскопические исследования

Исследование гистологических препаратов под микроскопом:

- изготовление гистологических срезов;
- изучение гистопрепаратов под микроскопом.

Смерть и посмертные изменения в организме, их дифференциальная диагностика от прижизненных изменений

Смерть как биологическое понятие представляет собой необратимое прекращение обмена веществ и жизненных функций организма. Снижение интенсивности обмена веществ и жизнедеятельности организма до почти полной приостановки называется анабиозом.

Смерть - неизбежное завершение естественного жизненного цикла любого организма. С наступлением смерти живой организм превращается в мертвое тело, или труп.

Продолжительность жизни животных разных видов различна и зависит от природных (филогенетических, наследственных) особенностей и условий существования.

Контрольные вопросы

1. Что вы знаете о продолжительности жизни животных разных видов?
2. Какие существуют теории старения и смерти?

3. Какая принята классификация причин смерти и стадий танатогенеза?
4. Что называют ближайшими и определяющими признаками смерти?
5. Как отличить прижизненные повреждения от посмертных?
6. По каким признакам делают заключение о причинах смерти животных?
7. Какое значение имеют атональные и трупные изменения при патологоанатомической диагностике и судебно-ветеринарной экспертизе?

Практическое занятие 4
Определение признаков расстройства крово- и лимфообращения на трупном материале, боенских конфискатах, гистологических и музейных препаратах

Цель занятия: определение понятий гиперемия, кровоизлияние, тромбоз и эмболия, инфаркта. Их морфологическая характеристика, исход. Инфекционные септические болезни, при которых наблюдаются местные расстройства кровообращения. Воспроизведение и демонстрация различных видов местного расстройства крово-лимфообращения.

Воспроизведение артериальной гиперемии. 1. Фиксируют лягушку, обездвиженную уколом в затылочное отверстие. Язык ее растягивают над отверстием препаровальной дощечки и наблюдают под малым увеличением микроскопа картину нормального кровообращения. После увлажнения языка 0,65% раствором NaCl отмечают изменения кровообращения.

2. Смазывают язык фиксированной на дощечке лягушки смесью скипидара и вазелинового масла (1:4). Наблюдают расширение артерий и ускорение кровотока, покраснение участка языка.

Воспроизведение венозной гиперемии. Накладывают лигатуру на вену корня языка обездвиженной и фиксированной лягушки. Наблюдают развитие венозного застоя и возникновение оттока по коллатералям. Затем лигируют вторую вену и отмечают развитие венозной гиперемии. Часа через полтора разовьется диапедез – кровотечение без разрыва сосудов.

Воспроизведение анемии. На том же препарате на язык лягушки наносят 1-2 капли 1:500 раствора адреналина. Наблюдают изменение кровообращения.

Воспроизведение кровотечения. Через разрез брюшной стенки извлекают петлю тонких кишок, расправляют ее над отверстием дощечки и фиксируют булавками. Кровоток наблюдают под микроскопом.

Прокалывают иглой стенку сосуда, отмечают кровотечение и начало образования тромба.

Воспроизведение тромбообразования. Готовят лягушку вышеуказанным способом. Наблюдают кровоток, затем возле вены на острие смоченной иглой опускают кристаллик поваренной соли. Внутри сосуда в этом месте формируется пристеночный тромб. При отрыве кровотоком его частиц развивается эмболия.

Сильное нарушение стенки вены каплей азотнокислого серебра или пинцетом вызывает образование обтурирующего тромба.

Воспроизведение отека. У лягушки туго перевязывают лапку в области колена и помещают ее в банку с водой. Наблюдают постепенное развитие отека перевязанной лапки.

Демонстрация на трупном материале отличия венозной гиперемии и кровоподтеков от трупных пятен, а тромбов от посмертных сгустков крови.

Контрольные вопросы

1. В чем отличие механизма артериальной и венозной гиперемии?
2. Виды тромбоза по происхождению, механизму образования, внешние различия тромбов.
3. Чем отличаются тромбы от кровяных сгустков.
4. Виды инфарктов и причины их образования.
5. Кровотечения и их виды.
6. Виды расстройств лимфообращения и их характеристика.
7. Понятие об отеках и водянках, их причины.

Практическое занятие 5
Определение признаков воспаления по гистологическим препаратам

Цель занятия: экспериментальное воспроизведение воспалительных явлений и регулирующего влияния нервной системы на воспалительный процесс.

Демонстрация внешних признаков воспаления и роли нервной системы в их развитии. Двум кроликам белой масти выстригают и сбривают шерсть на наружной поверхности бедер. Для обезболивания одному из кроликов под кожу бедра вводят 3-5 мл 1%-ного раствора новокаина. Через 10 мин обоим кроликам под кожу бедра вводят по 0,5 мл 80%-ной эмульсии скипидара.

Через 24 ч наблюдают: у кролика, подвергшегося обезболиванию, воспалительные явления выражены слабо, так как выключенные анестезией сосудодвигательные нервы резко ослабляют реакцию сосудов на введение скипидара. У другого кролика резко выражены признаки воспаления: покраснение, опухание, болезненность, повышение температуры, нарушение функции.

Сосудистая реакция (гиперемия, экссудация и эмиграция) в брыжейке лягушки (по Конгейму). Обездвиженную лягушку фиксируют на деревянной дощечке и после разреза боковой поверхности брюшной стенки (длиной в 3-4 см) извлекают кишечник. Расправив брыжейку над отверстием дощечки, фиксируют кишечник булавками. Чтобы предупредить быстрое высыхание брыжейки, ее смачивают физиологическим раствором.

Рассматривая брыжейку под средним увеличением микроскопа, отмечают расширение артерий, вен и капилляров (воспалительную гиперемию), ускорение кровотока. Через 15-40 мин наблюдают маятникообразные движения крови. Появляется «краевое стояние лейкоцитов» в венах, выражающееся прилипанием лейкоцитов к внутренней стенке сосудов. Брыжейка набухает вследствие выпотевания (экссудации) жидких частей крови. Сквозь стенку сосудов виден выход (эмиграция) лейкоцитов, в капиллярах удается установить эмиграцию эритроцитов. Процессы эмиграции форменных элементов крови удобнее наблюдать под большим увеличением микроскопа, наложив на брыжейку покровное стекло.

Модель хемотаксиса по Данилевскому. В чашку Петри наливают 10-15 мл 3 %-ного раствора азотной кислоты и помещают каплю ртути. Вблизи последней опускают кристаллик двухромовокислого калия. Соединения, образующиеся по мере растворения кристалла в азотной кислоте изменяют поверхностное натяжение ртути. Наблюдается амебообразное вытягивание ее в сторону кристаллика и обволакивание его, напоминающее фагоцитоз лейкоцитами посторонних частиц.

Демонстрация протеолитического действия гноя. В чашку Петри наливают 10 %-ный раствор желатина и дают ему застыть. На поверхность желатина наносят каплю гноя и каплю сыворотку крови. Через несколько часов (лучше на другой день) на месте гнойной капли образуется глубокая лунка от растворения желатина протеолитическими ферментами гноя. На месте нанесения капли сыворотки крови изменений нет.

Вскрытие трупов животных с клиническим диагнозом, указывающим на наличие катаральной бронхопневмонии, гастроэнтеритов и других воспалительных процессов.

Изучение морфологической картины гнойного экссудата. Просматривают мазки гноя, окрашенные по Романовскому–Гимзе, зарисовывают морфологическую картину гнойного экссудата, отмечая наличие гнойных клеток на разных стадиях распада.

Контрольные вопросы

1. Определение понятия воспаления. Морфологические признаки воспаления. (Альтерация, экссудация, пролиферация).
2. Каков клеточный состав экссудата и воспалительного инфильтрата при остром воспалении и чем это обусловлено. Макрокартина острого воспаления.
3. Каков клеточный состав экссудата и воспалительного инфильтрата при хроническом воспалении и чем это обусловлено.
4. Чем отличается экссудат от транссудата, а воспалительный отек от застойного.
5. Исход воспаления (полное, неполное разрешение воспаления). Сущность этих процессов. Примеры. Клиническое значение.

Практическое занятие 6
Определение различных видов онкологических заболеваний по гистологическим и музейным препаратам, слайдам, рисункам

Цель занятия: изучить различные виды опухолей по слайдам, макро- и микропрепаратам.

Опухолями (бластомами, неоплазмами, новообразованиями) называются безграничные атипичные разросты незрелых (недифференцированных) клеток или тканей, которые, в конечном итоге, не дают ни морфологически, ни функционально законченную ткань или орган.

Каждая опухоль состоит из паренхимы и стромы. Паренхима опухоли соответствует той ткани, из которой она произошла. Строма образована соединительной тканью, название опухоли дают по латинскому или греческому названию ткани, из которой она произошла, добавляя окончание ома. Опухоли из соединительной ткани называются фибромой; из эпителиальной – эпителиомой; из мышечной – миома и т.д.

По характеру роста и зрелости клеток опухоли делят на доброкачественные и злокачественные.

Доброкачественные опухоли (зрелые) состоят из клеток более зрелых, по которым можно определить, из какой ткани они образовывались. Во-вторых, рост их медленный, экспансивный (рост центральный отодвигает в стороны окружающие ткани), в конечном итоге, приводя к атрофии от давления сдавленных частей органа или ткани. Т.е., опухоли обладают только тканевым атипизмом. Такая опухоль оперативным путем легко удаляется, так как границы ее хорошо очерчены.

Злокачественные (незрелые) опухоли состоят из паренхимы, представленной слабо дифференцированными клетками (изменяется ядро, цитоплазма, их величина и соотношение, т.е. клеточный атипизм. Соединительная ткань в опухолях теряет параллельность расположения пучков коллагеновых волокон, калибровку сосудов и др. Т.е., злокачественные опухоли обладают и клеточным, и тканевым атипизмом. Рост их инфильтрирующий (проникает между клетками тканей, в которые злокачественные клетки врастают), врастая они раз-

рушают окружающие ткани, т.е. деструктивный рост, прорастая сосуды, клетки опухолей током крови отрываются и переносятся в другие участки, где начинается рост новой опухоли – этот процесс называется метастазами - т.е. метастазирующий рост. Оперативным путем эти опухоли удалить невозможно из-за их особенностей роста (инфильтрирующий, деструктивный, метастазирующий).

Они тесно связаны с окружающими тканями, границы их сглажены и вследствие этого затруднено полное удаление оперативным путем.

Как правило, опухоли, возникающие вследствие рецидивов и метастазов, вторичные, более злокачественны, чем первичные опухоли.

Опухоли способны вызвать кахексию – общее истощение больного организма. В зависимости от того, из какой ткани происходят опухоли, они подразделяются на несколько основных групп: соединительно-тканные, эпителиальные, мышечные, опухоли из кроветворной ткани и др.

Таким образом, в основе классификации опухолей лежат: тип ткани, из которой она состоит, степень зрелости опухолевых клеток, а также влияние опухоли на организм животного.

1. Опухоли из соединительной ткани

Доброкачественные опухоли построены по типу различных видов соединительной ткани высокой степени дифференциации (зрелая). К ним относятся: фиброма, миксома, липома, ксантома, хондрома и остеома.

Злокачественные опухоли построены из незрелой (недифференцированной) ткани, к которым относятся саркомы. Саркомы делятся на круглоклеточную, веретеноклеточную, полиморфно-клеточную, гигантоклеточную. Выделяют еще хондрасаркому, фибросаркому, миксосаркому, остеосаркому.

Фиброма – доброкачественная опухоль, построенная по типу зрелой соединительной ткани, состоит из пучков коллагеновых волокон, между которыми находятся зрелые соединительно-тканные клетки. От нормальной соединительной ткани фибромы отличаются тканевым атипизмом строения – отсутствие обычной закономерности расположения и распределения составных элементов.

Мягкая фиброма. Волокна в ней располагаются в виде рыхлых пучков, имеют выраженную фибриллярность, ткань содержит много клеток.

Плотная фиброма – густо расположенные толстые пучки однородной гиалинизированной соединительной ткани, идущих в разных направлениях, завихряющаяся, параллельность расположения пучков волокон утеряна.

Препарат: Фиброма.

В препарате при большом увеличении микроскопа все поле зрения занято сплошным разростом соединительной ткани, богатой коллагеновыми волокнами. Фибриллярные пучки идут в самых различных направлениях. Одни из них расположены концентрически вокруг, другие вдоль сосудов. Между волокон лежат вытянутые клетки с длинными веретенообразными ядрами.

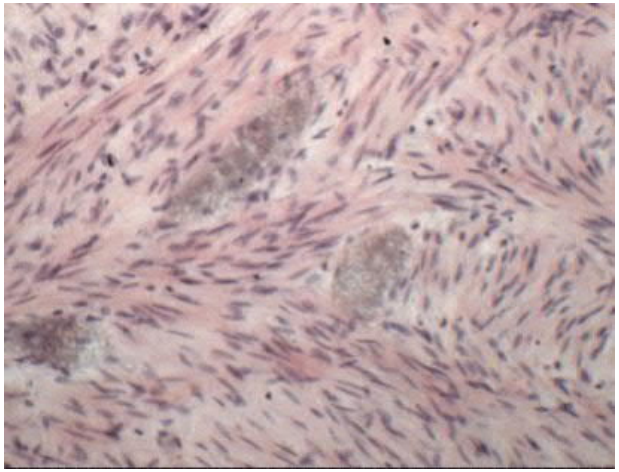

Рис. 22. Твердая фиброма:

1. Хаотично расположенные пучки волокон с длинными веретенообразными ядрами, лежащими между волокон.

Хаотичность расположения клеток и волокон в ткани свидетельствует об опухолевом характере разроста, а зрелость клеточных элементов, сходство их с клетками нормальной соединительной ткани – о доброкачественности (гомотипичности) опухоли.

От нормальной соединительной ткани фибромы отличаются атипизмом строения – отсутствием обычной закономерности в расположении и распределении составных элементов. Волокна в них в одних случаях располагаются в виде рыхлых пучков, имеют выражен-

ную фибриллярность, ткань содержит много клеток – мягкая фиброма. В других случаях в опухолевой ткани клеток мало, преобладают густо расположенные толстые пучки однородной гиалинизированной соединительной ткани – плотная фиброма.

Макроскопически мягкие фибромы имеют рыхлую студенистую консистенцию, сочную поверхность разреза, красновато-серый цвет. Твердая фиброма имеет плотную, даже твердую консистенцию, суха на разрезе и напоминает сухожильную ткань. Цвет ее белый или бело-желтоватый.

Фибромы, вырастающие на рубцах, развившихся после травмы, и состоящие из гомогенной, подобно рубцовой, ткани, называются келоидами.

Препарат: Круглоклеточная саркома.

Круглоклеточная саркома – самая злокачественная опухоль.

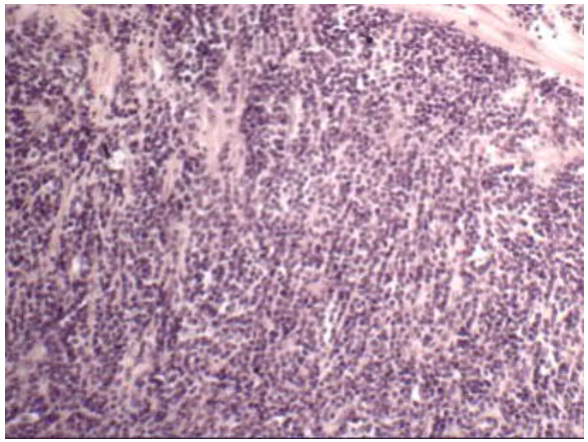

Рис. 23. Круглоклеточная саркома:
1. Круглые, похожие на лимфоциты клетки саркомы. 2. Тонкие пучки волокнистой соединительной ткани.

Клетки ее напоминают большие и малые лимфоциты, в связи с чем различают крупнокруглоклеточную и мелкокруглоклеточную саркомы. Гистологически срезы круглоклеточной саркомы отличаются однообразным рисунком ткани. Вся ткань состоит как бы из одних круглых клеток (паренхима), между которыми расположены без всякого порядка тонкие соединительнотканные пучки или отдельные волоконца стромы. Просветы кровеносных сосудов широкие, стенки сосудов тонкие, так что саркоматозные клетки, граничащие с сосудистой оболочкой, легко могут прорастать ее.

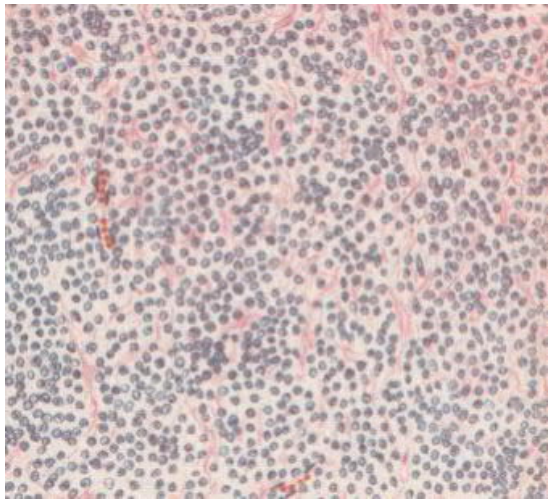

Рис. 24. Круглоклеточная саркома:
1. Круглые клетки (паренхима). 2. Отдельные волокна соединительной ткани (строма).

При большом увеличении видно, что у круглых клеток паренхимы есть небольшой ободок цитоплазмы и хорошо очерченное круглое ядро с резко выраженным рисунком хроматина. Эти клетки очень тесно прилегают друг к другу, но при более тщательном исследовании можно видеть, что они лежат в однородном межклеточном веществе, окрашенным эозином в розоватый цвет. Иногда в круглоклеточных саркомах находят мелкие и крупные участки некроза.

Последние бесструктурны, окрашены эозином в розовый цвет, на фоне которого заметны разной величины синие глыбки ядер. Могут встретится также с широкими просветами и истонченными стенками затромбированные кровеносные сосуды. В заключении необходимо обратить внимание на кучки мелких, более темно-синих круглых клеток, располагающихся в паренхиме. Это наиболее молодые клетки, за счет которых, в основном, и осуществляется рост опухоли.

Препарат: Веретеноклеточная саркома.

Паренхима этой опухоли состоит из веретенчатых клеток, сходных с фибробластами соединительной ткани.

Просматривая препарат под микроскопом при малом увеличении отмечают, что веретенчатые клетки растут беспорядочно пучками или в одиночку, располагаются они по отношению друг к другу в разнообразных направлениях, переплетаются между собой, образуя как бы клубок. Делая из такого клубка на микротоме плоскостной срез, мы, естественно, разрезаем вытянутые клетки в самых разнообразных сечениях и получаем кажущийся полиморфизм. На самом же деле вся опухоль состоит только из веретенообразных клеток. При размножении веретенчатые клетки дают округлые, но округлых клеток сравнительно мало и они темнее окрашены. Клетки опухоли прилегают друг к другу очень тесно, поэтому межклеточное вещество обнаружить трудно. Только при большом увеличении в некоторых участках между клетками можно увидеть мельчайшие волоконца или зернистость. Строма в таких опухолях плохо заметна, лишь там, где она представлена рыхлой, богатой кровеносными сосудами соединительной тканью, выступает более резко.

Кровеносные сосуды веретеноклеточной саркомы часто образуют очень тонкую капиллярного типа стенку и несоответственно широкие просветы. По строению они скорее напоминают синусы, а не капилляры. Многие из этих сосудов прилегают непосредственно к клеткам паренхимы, эндотелий в них плохо выражен, и создается впечатление, будто сами веретенчатые клетки служат стенкой сосуда, особенно в тех местах, где клетки паренхимы расположены вдоль кровеносного сосуда.

Макроскопически опухоли выглядят в виде узлов неправильной формы, бугристых образований или разлитых инфильтратов, обычно с гладкой белой поверхностью на разрезе. В центральной части крупных узлов или опухолевой инфильтрации нередко обнаруживают кровоизлияния или некрозы (распад тани). Реже цвет их может быть серый, серо-белый, серо-бурый или серо-красный. Масса и размеры сарком сильно колеблются. Они могут достигать нескольких килограммов, обычно плотной консистенции. Саркомы особенно часто встречаются у собак и лошадей, реже у крупного рогатого скота и еще реже у домашних животных других видов.

2. Опухоли из эпителиальной ткани

Опухоли из эпителиальной ткани бывают доброкачественные и злокачественные. Доброкачественные опухоли построены по типу зрелой эпителиальной ткани. К ним относятся папилломы и аденомы, которые развиваются на коже, у жвачных в рубце, книжке, сетке, губах у домашних животных всех видов.

Аденома – доброкачественная опухоль слизистых оболочек и железистых органов. В связи с отсутствием выводных протоков в полостях железистых органов скапливается секрет и образуются кисты (кистеаденома).

Доброкачественным опухолям характерен только тканевой атипизм. Растут они в пределах базального слоя эпидермиса кожи, не прерывая связи с базальной мембраной.

Злокачественные опухоли построены по типу незрелой эпителиальной ткани. Они обладают и тканевым, и клеточным атипизмом. При развитии злокачественной опухоли теряется связь клеток злокачественной опухоли с базальной мембраной, происходит прорыв ее и опухоль развивается в глубоких слоях подлежащих тканей.

Препарат: Папиллома.

Папиллома – доброкачественная опухоль, состоит из эпителиальной и соединительной ткани, образуется на поверхности кожи и слизистых оболочек в виде бородавчатых узловатых разращений.



Рис. 25. Паппилома:
1. Строма. 2. Многослойный неороговевающий эпителий. 3. Кровеносный сосуд в состоянии гиперемии.

В некоторых папилломах преобладает разрост соединительной ткани, в этих случаях они принимают вид толстых, мощных бугристых узлов или ветвистых образований, висячих на тонкой ножке.

Твердые папилломы встречаются преимущественно на коже и реже на слизистых оболочках. Эпителий мягких папиллом неороговевающий. Соединительная ткань в них рыхлая, богата кровеносными сосудами, часто отечна.

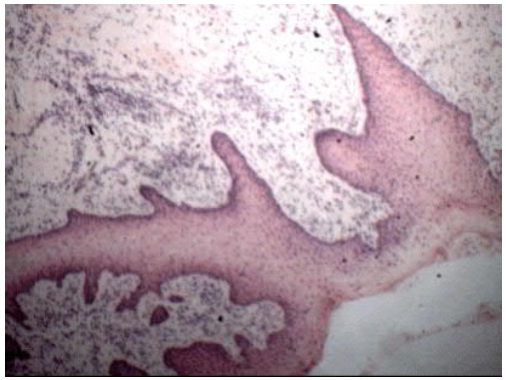

Рис. 26. Папиллома:
1. Многослойный неороговевающий эпителий папилломы.
2. Строма соединительнотканная.

Препарат: Твердая папиллома кожи.

При малом увеличении виден разрост эпителия, проникающего в толщу кожи на различную глубину. Этот разрост состоит из многослойного плоского эпителия, покрытого снаружи слоем ороговевших клеток. Клетки эпителиального разроста соединены между собой рыхлой или плотной волокнистой соединительной тканью, которая и образует различной толщины и длины сосочки. Пространство между эпителиальными разращениями заполнено вновь образованной соединительной тканью. В некоторых местах видны слоистые образования ороговевающего эпителия.

Соединительнотканный остов папилломы состоит из вытянутых клеток и кровеносных сосудов. При среднем увеличении микроскопа устанавливается, что клетки эпителиальной ткани не везде одинакового размера, во многих из них заметны дистрофические изменения – ороговение, а в глубоких слоях – вакуолизация.

Папилломы встречаются у всех видов животных, некоторые из них вирусной этиологии. У жвачных папилломы нередко регистрируются в рубце, книжке, сетке. Папилломы преджелудков жвачных чаще имеют вид узлов на ножке с обширными разрастаниями соединительной ткани, неравномерно покрыты эпителием в разной стадии кератинизации.

Папилломы на коже часто имеют тонкую ножку или, наоборот, сидят на широком основании. Макроскопически они часто шаровидной формы, плотные или мягкие на ощупь. Величина их значительно колеблется. Могут быть единичные или множественные. Различают папилломы твердые и мягкие. Твердые папилломы, как правило, развиваются на коже, мягкие – на слизистых оболочках.

Препарат: Плоскоклеточный ороговевающий рак кожи (канкроид).

Происходит из плоского эпителия кожи. Растет в виде корневища. От корня опухоли вглубь ткани (в кожу и подкожную клетчатку, а иногда и в мышечную ткань) врастают отдельные корешки, которые, в свою очередь, делятся на более мелкие (дочерние).

Макроскопически опухоль растет в виде сосочков, напоминая цветную капусту. Основание обычно широкое, цвет серо-белые. Опухоль часто травмируется, поэтому в строме встречаются воспалительные очаги с резко выраженной гиперемией, кровоизлияниями. На разрезе отдельные корешки опухоли выступают в виде мелких серовато-белых матовых зерен, похожих на жемчуг, что послужило основанием для названия «жемчужный рак». Опухоль образует узловатобурые плотные образования, от которых вглубь ткани отходят отростки без резко выраженных границ.

Микроскопически островки эпителиальной ткани содержат в центре роговое вещество зернистого или слоистого строения, окрашивающееся в темно-красный цвет при обычной гематоксилин-эозиновой окраске. Периферия этих гнездных скоплений (островков) опухоли соответствует базальным клеткам рогового слоя. Эти островки в зависимости от гистологического среза выглядят по-разному. Они могут быть разрезаны в косом, продольном или поперечном сечении и поэтому имеют овальную или вытянутую форму.

Между островками эпителиальной ткани (паренхимы опухоли) широкими полосами располагается соединительнотканная строма с кровеносными сосудами.

Эпителий в островках имеет большое морфологическое сходство с эпидермисом кожи. Производящий эпителий расположен по периферии эпителиального островка, роговой слой – в центре. Есть гнезда эпителиальных клеток, в которых роговой слой стушеван и не выступает четко. Эти островки опухоли следует отнести к молодым эпителиальным корешкам опухоли. В отличие от эпителия кожи в раковых гнездах плохо выражена дифференцировка слоев, особенно переходных; ороговевающие клетки долго сохраняют ядра, а рогового вещества образуется много (гиперкератоз). Последнее объясняется тем, что роговое вещество замкнуто со всех сторон эпителиальными клетками и слущиваться не может.

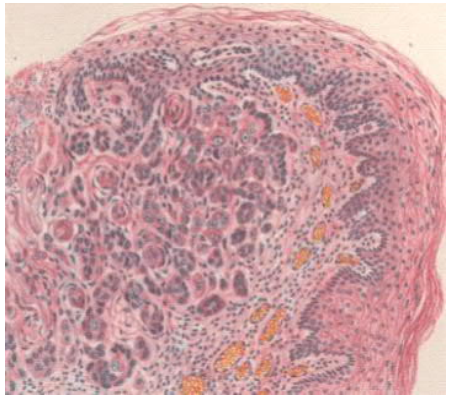

Рис. 27. Плоскоклеточный ороговевающий рак кожи:
1. Островки раковой опухоли. 2. Соединительнотканная строма опухоли. 3. Гиперемия кровеносных сосудов.

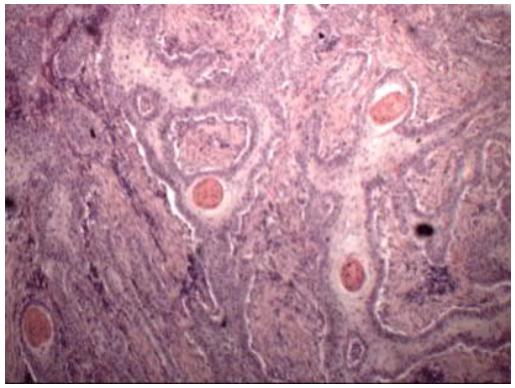

Рис. 28. Плоскоклеточный ороговевающий рак кожи (канкроид):
1. Гнездное строение рака канкроида. 2. Роговой слой. 3. Соединительно-тканная строма. 4. Производящий слой эпителия.

Аденокарциномы. Образуются чаще из аденом. Растут сравнительно медленно и долгое время не дают метастазов. Развиваются на слизистых оболочках, покрытых призматическим эпителием, и в железистых органах (имеют строение железы).

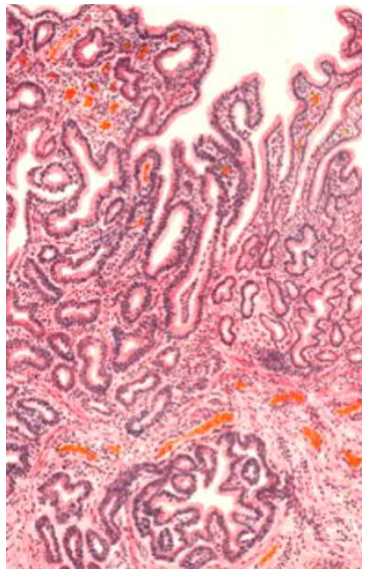

Рис. 29. Аденокарцинома:
1. Железистое строение опухоли. 2. Гиперемия кровеносных сосудов.

Макроскопически имеют вид узлов серого или серо-белого цвета, обычно мягкой или плотноватой консистенции, в зависимости от преобладания стромы или паренхимы. В мягких аденокарциномах больше паренхимы опухоли, в плотных наоборот, стромы. В аденокарциномах часто обнаруживают кистозные полости.

Контрольные вопросы

1. Что такое опухоль и чем она отличается от других форм патологического разрастания тканей (воспаление, гиперплазия, регенерация)?
2. Как построены опухоли?
3. В чем проявляетка тканевый и клеточный атипизм в опухолях?
4. Какие существуют теории происхождения опухолей?

5. Понятие о рецидивах и метастазировании опухолей.
6. Чем отличаются доброкачественные опухоли от злокачественных?
7. Охарактеризуйте отдельные виды опухолей, построенных по типу эпителиальной, мышечной, соединительной и других тканей организма.
8. Какие опухоли наиболее часто встречаются у сельскохозяйственных животных?
9. Лейомиома, Рабдомиома. Их морфологическая характеристика.
10. Морфологическая характеристика меланом, локализация их.
11. Что называется тератомой, какие виды встречаются.

Практическое занятие 7
Определение различных видов заболеваний органов сердечно-сосудистой системы на трупном материале, слайдах, гистологических препаратах, по рисункам и таблицам

Цель занятия: дать определение понятиям перикардит и миокардит. Изучить причинно-следственную связь возникновения, и выяснить, по каким признакам определяют их при вскрытии. Изучить виды эндокардитов, макро и микроскопическое их проявление.

Гипертрофия сердца

Патологическая гипертрофия сердца может быть при затруднениях кровообращения в большом и малом круге кровообращения. Гипертрофия левого желудочка наблюдается и при сужении аортального клапана, артериосклерозе, гипертрофия правого желудочка - при эмфиземе легких и стенозе клапана легочной артерии, гипертрофия левого предсердия - при недостаточности двухстворчатого клапана. Сердце же в случае физиологической гипертрофии увеличивается равномерно.

Признаки гипертрофии: увеличение сердца в объеме (масса у крупных животных до 16-22 кг вместо 2-3 кг в норме), сердечная мышца на разрезе сильно утолщена, полнокровна, четко выступают утолщенные мышечные волокна, полости сердца при этом сохраняют нормальный объем или же несколько увеличены. В гипертрофированной мышце нередко могут наступать дистрофические процессы, так как развитие сосудов и нервов отстает от наращивания мышечной массы и условия питания гипертрофированных мышечных волокон хуже, чем нормальных. При устранении причин, вызывающих гипертрофию сердца, в миокарде развиваются атрофические изменения с возможной заменой мышечных волокон соединительной ткани (миофиброз), и тогда наступает расширение сердца.

Расширение (дилатация) сердца

Это - увеличение объема сердца за счет расширения его полостей (предсердий и желудочков) при одновременном истончении их мышечной стенки. Расширение сердца - несамостоятельная болезнь,

оно часто является симптомом, указывающим на основное страдание. Может быть следствием изменений миокарда (дистрофия, некроз, некробиоз), клапанов при заболеваниях, связанных с резким повышением кровяного давления (артериосклероз, эмфизема, нефрит и др.). Причинами такого явления может быть резкая нагрузка у нетренированных животных, а в ряде случаев может быть как исход гипертрофии. Расширение сердца наблюдают у сельскохозяйственных животных всех видов, но чаще у лошадей и собак.

Различают расширение сердца миогенное и тоногенное, диффузное (тотальное и ограниченное (отдельных полостей), по течению - острое и хроническое, когда сильно увеличиваются полости сердца, истончается его стенка. Так, при остром расширении сердца происходит простое его растяжение мышечной стенки, а при хроническом - развиваются дистрофические изменения и атрофия мышечных элементов с заменой их соединительной тканью. Сократительная способность сердца значительно падает.

На вскрытии характерны растяжение полостей сердца кровью, истончение стенок, венозный застой, гидроторакс и гидроперикардит, бурое уплотнение легких (индурация).

При миогенном расширении полость сердца увеличивается в поперечном направлении, папиллярные мышцы и трабекулы уплощаются и сглаживаются.

При тоногенном расширении сердце увеличивается как в поперечном, так и в продольном направлении. Сердечная мышца утолщается в результате гипертрофии.

Острое расширение сердца наблюдают при физических перенапряжениях у недостаточно тренированных животных (лошади, собаки). При вскрытии устанавливают:

- резкое расширение всех полостей сердца и переполнение их кровью, расширение атриовентрикулярных отверстий (у лошади в антриовентрикулярное отверстие расширенного сердца проходят 4-5 пальцев вместо 2-3 по норме);
- истончение стенок расширенных отделов, особенно правого (соотношение толщины правого желудочка к левому становится 1:5, 1:6);
- истончение папиллярных мышц, трабекул и сухожильных нитей;
- венозный застой в печени, легких, почках, селезенке;
- отеки подкожной и межклеточной клетчатки, стенки желчного пузыря;

- водянку грудной и брюшной полостей;
- дистрофию сердечной мышцы.

Важным морфологическим признаком острого расширения сердца является альвеолярная эмфизема легких.

Пороки сердца

Это - стойкие необратимые изменения в строении сердца, приобретенные или врожденные, которые изменяют его функцию. К ним относятся: незакрытие овального отверстия, отсутствие перегородки между предсердиями, недоразвитие перегородки между желудочками или наличие отверстия в ней, сужение устья сосудов, незарощение боталлового протока. Из приобретенных пороков у свиней весьма часто при роже и чуме поражаются клапаны сердца. Пороки эти сопровождаются общим венозным застоем, а нередко и образованием тромбов, в легких - с развитием индурации. В практике ветеринарии нередко встречается поражение всех трех листков сердца.

Эндокардит

Это - воспаление внутренней оболочки сердца, которое может встречаться при суставном ревматизме, ящуре, гриппе свиней, чуме собак, роже свиней, септицемии. Патогенез эндокардитов чаще всего связан с заносом в полость сердца патогенных микроорганизмов и их токсинов, циркулирующих в крови, а также с аллергической реакцией эндокарда на повторное воздействие этих факторов. Наиболее часто при эндокардите поражаются клапаны, но могут также папиллярные мышцы, сухожильные нити.

Различают две основные формы эндокардитов: бородавчатый (веррукозный) и язвенный (ульцерозный). Это две основные формы эндокардитов, встречающиеся у сельскохозяйственных животных.

Бородавчатый (веррукозный) эндокардит макроскопически характеризуется появлением на поверхности эндокарда рыхлых серовато-желтоватых или серовато-красноватых округлых фибринозных наложений в виде бородавок. Эти бородавки чаще локализуются на свободных краях клапанов со стороны поверхности, обращенной к току крови, и состоят из фибрина и форменных элементов крови. В послейдующем происходит организация тромботических масс: они приобретают серый цвет, становятся плотными, не соскабливаются ножом.

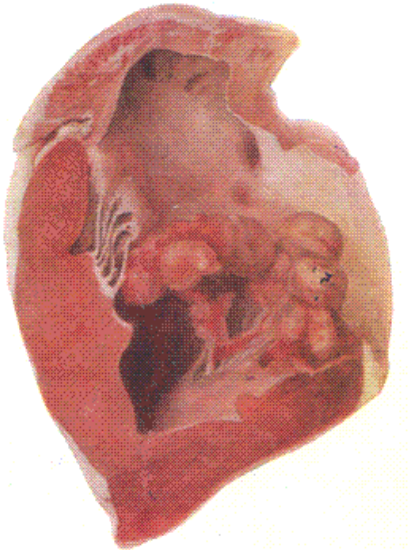

Рис. 30. Острый бородавчатый эндокардит.

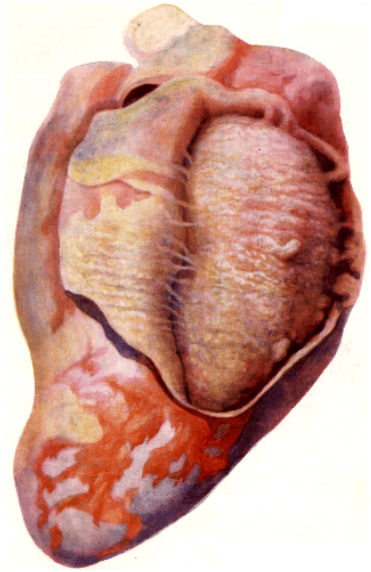

Рис. 31. Фибринозный перикардит.

Нередко воспалительный процесс возникает и в толще ткани клапанов. В этом случае отмечают утолщение, огрубение и гиалиноз коллогеновых волокон. Процесс заканчивается фиброзом.

Язвенный (ульцерозный) эндокардит протекает в виде глубокого, некротического фибринозного (дифтеритического) гнойного или гнойно-фибринозного воспаления с последующим изъязвлением эндокарда. Образовавшиеся на поверхности эндокарда бородавчатые сосочковые грануляционные разрастания с течением времени формируют плотную рубцовую фиброзную соединительную ткань. Покрывающие их тромбы также подвергаются частичной организации и срастаются с подлежащим эндокардом, часть их гиалинизируется и обызвествляется. В результате клапаны подвергаются рубцовому стягиванию, более или менее утолщаются, меют бугристый и узловатый вид, малоподвижны, тверды, рубцеватого характера. Исходом язвенного эндокардита могут быть заживление дефекта, надрыв клапанов или прободение их. При эндокардитах часто возникают инфаркты селезенки и почек вследствие эмболии их сосудов частичками тромботической массы и распадающихся тканей с поражением участков эндокарда, а при гноеродной инфекции на месте эмболов могут образоваться метастатические абсцессы.

Миокардит

Это-воспаление мышечной стенки сердца. Чаще всего возникает как осложнение таких инфекционных болезней, как сепсис, рожа, чума свиней, инан, ящур у телят, а также при ожогах, болезнях почек, отравлениях фосфором, мышьяком. Миокардиты различают по характеру воспаления - альтеративный, пролиферативный или продуктивный, по распространению - диффузный, очаговый и по течению - острый и хронический.

Альтеративный (паренхиматозный) миокардит проявляется в зернистой или жировой дистрофии мышечных пучков. Сердечная мышца при этом тусклая, дряблая, пестрой окраски - участки красновато-бурой окраски чередуются с полосами глинистого цвета, что объясняется неодновременным вовлечением мышечных пучков в дистрофический процесс.

Экссудативныи миокардит встречается чаще всего в виде гнойного воспаления и возникает при гноеродной инфекции или как осложнение при травматическом перикардите. При этом в сердечной

мышце обнаруживаются единичные или множественные полости, заполненные гноем (абсцессы).

Пролиферативныи миокардит возникает при хронических инфекциях (инан) либо при хронических интоксикациях (кормовые отравления). Изменения заключаются в разросте стромы в виде серовато-белых нитей и полосок. В последующем они превращаются в плотную и блестящую рубцовую (фиброзную) ткань.

Диффузное разрастание рубцовой ткани называется миофиброзом, а очаговое разрастание соединительной ткани - кардиосклерозом. Они могут возникнуть как исход некротических, дегенеративных или воспалительных процессов.

Перикардит

Это воспаления наружного листа сердца и сердечной сумки, которые могут протекать по типу экссудативного воспаления.

Серозный перикардит наблюдается при гриппе поросят и характеризуется скоплением в полости сердечной сумки серозного экссудата. При хроническом течении образуются соединительнотканные спайки или полное сращение эпикарда с сердечной сумкой (слипчивый перикардит). Отличием гидроперикардита от серозного является отсутствие при первом воспалительных изменений на эпикарде и на внутренней поверхности сердечной сумки.

Фибринозный перикардит характеризуется отложением на эпикарде и внутренней поверхности сердечной сумки фибринозного экссудата (чума свиней, пастереллез, плевропневмония лошадей, перипневмония крупного рогатого скота). В дальнейшем фибрин прорастает соединительной тканью и сердце с поверхности представляется покрытым панцирем (панцирное сердце, фиброз перикарда): Геморрагический перикардит может быть как осложнение при некоторых септических заболеваниях и характеризуется пропитыванием эпикарда кровью.

Травматический перикардит развивается у животных при механических повреждениях их преджелудков (сетки) инородными металлическими предметами (металлоносительство) либо при ранениях сердечной сумки поврежденными концами сломанных ребер. При этом через диафрагму и сердечную сумку проникает микрофлора, которая вызывает воспаление. Фибрин с примесью гноя толстым слоем обволакивает эпикард, сердечную сумку. Сердечная мышца

утолщена, тусклая, дряблая (миокардит). На месте прокола обнаруживается узкий раневой ход и при заращении его формируется спайка перикарда, диафрагмы и сетки.

Инфаркт миокарда

Это некроз, возникающий в результате прекращения доступа крови в одной из венечных артерий сердца. Он может быть анемическим (белым) или геморрагическим (красным). Обнаруживается при ИНАНе лошадей, роже свиней, лептоспирозе, лейкозе собак. Величина и исход его зависят от анатомических особенностей сосудов сердца.

Атеросклероз

Это хронически протекающая болезнь, характеризующаяся отложением в интиме артерий липидов и белков с последующим реактивным разрастанием соединительной ткани.

Атеросклероз следует отличать от артериосклероза, которым обозначают гиалиноз артерий, характеризующийся очаговым или диффузным утолщением их стенки. Сюда относятся возрастные утолщения стенок, склероз артерий при воспалительных процессах (артерииты), гиалиноз мелких сосудов, токсические факторы. Поэтому атеросклероз - это разновидность артериосклероза.

Атеросклеротический процесс проходит определенные стадии (фазы) развития. Это бывает хорошо заметно при макро- и микроскопическом исследовании органа.

Стадия образования жировых пятен - появляются участки серовато-желтоватого цвета, содержащие липиды, не возвышающиеся над поверхностью интимы.

Атероматоз - распад белково-липидных комплексов и образование детрита (в виде кашицеобразной массы) в атеросклеротических бляшках вследствие аутолитических процессов. Прогрессирование атероматозных изменений ведет к деструкции поверхностного слоя бляшки (или их конгломератов), ее изъявлению и образованию тромботических наложений на месте язв. Эти процессы ведут к тромбозу сосудов, эмболии, инфарктам, образованию аневризм артерий и артериальному кровотечению в результате разъедания стенки сосудов.

Стадия фиброзной атеросклеротической бляшки - на внутренней оболочке сосудов видны выступающие вследствие разроста соеди-

нительные ткани, плотные округлые или овальные, сероватые или серовато-желтоватые образования, возвышающиеся над поверхностью интимы. Часто они сливаются, образуя сплошные бугристого вида поля, которые сужают просвет сосуда.

Атерокальциноз - стадия, завершающая атеросклероз, который характеризуется отложением солей кальция в атеросклеротические бляшки (петрификация). Бляшки плотные, иногда твердые. Вызывают деформацию сосудистой стенки.

Патология кровеносных сосудов

Она может носить характер их расширения или сужения.

Ангиостеноз - сужение просвета сосуда за счет новообразований, врожденной аномалии, воспаления, тромбов, паразитов.

Ангиодилатация - расширение сосудистого просвета, например воротной вены при циррозе печени, полых и легочных вен при поражении атриовентрикулярных клапанов. Общее расширение крупных сосудов развивается при гипертрофии сердца, эмфиземе легких.

Аневризма - местное расширение артерии, которое может возникать на почве артериосклероза, травмы, глистной инвазии либо дегенеративно-воспалительных процессов. Так, у лошадей довольно часто в передней брыжеечной артерии развиваются личинки стронгилид из рода делафондиа, которые могут вызывать крупные аневризмы. Они могут истончаться, разрываться, что приводит к смертельным кровотечениям.

Контрольные вопросы

1. Что такое острое и хроническое расширение сердца и чем они обусловлены?
2. Что такое травматический парикардит и какие причины его вызывают?
3. Что такое миокардит? Каковы его виды и морфологическое проявление?
4. Какие виды эндокардитов встречаются у животных и как они проявляются морфологически?
5. Что означает сердечная смерть?
6. Какие патоморфологические изменения встречаются в сосудах?

Практическое занятие 8
Определение количественного и качественного состава крови

Цель занятия: изучить качественные изменения в клетках крови при патологических состояниях.

Патологических состояния, проходящие в организме, изменяют соотношение между плазмой и форменными элементами, между циркулирующей и депонированной кровью меняется. Возможны и нарушения общего объема крови в сторону его увеличения (гиперволемия) или уменьшения (гиповолемия). При этом соотношение плазмы и форменных элементов может сохраняться или изменяться в ту или иную сторону. В этой связи гипер- и гиповолемию различают простую, полицитемическую и олигоцитемическую.

Для определения соотношения объема форменных элементов и плазмы пользуются показателем гематокрита, выражающим содержание эритроцитов в общем объеме крови (в норме он равен 0,36–0,48 л/л).

При простой гиперволемии наблюдается пропорциональное увеличение эритроцитов и плазмы. Возникает она сразу после переливания большого количества крови или при усиленной физической работе, когда часть крови поступает в сосуды из депо.

При *полицитемической гиперволемии* объем крови увеличивается за счет эритроцитов. Это явление наблюдают в условиях высокогорья или при заболеваниях, связанных с кислородным голоданием (сердечная недостаточность, эмфизема) и рассматривается как компенсаторный процесс. Гиперпродукция эритроцитов может быть следствием и злокачественного заболевания кроветворной системы.

При *олигоцитемической гиперволемии* объем крови возрастает за счет жидкой части. Возникает она при приеме большого количества воды, при заболеваниях почек.

Простая гиповолемия характеризуется снижением объема крови за счет плазмы и форменных элементов. Отмечают ее при кровопотерях.

При *полицитемической гиповолемии* снижается объем крови за счет потери жидкой ее части. Развивается она при обезвоживании

организма (понос, рвота), при обильном потении, ожогах, перегревании, водном голодании.

Олигоцитемической гиповолемии свойственно уменьшение объема крови за счет недостаточности эритроцитов. Проявляется она при анемии и кровопотерях, если жидкость из тканей в сосуды уже поступила, но компенсации вновь образованными эритроцитами еще нет.

Общие анемии. Анемией называется патологический процесс, характеризующийся уменьшением количества эритроцитов и гемоглобина в крови.

Качественные изменения эритроцитов при анемиях - появление необычных для нормы юных и патологических форм.

К юным (незрелым) формам эритроцитов относятся ретикулоциты (имеющие зернистость), нормобласты (эритроциты с ядром), полихроматофилы (окрашивающиеся кислыми и основными красками), эритроциты с остатками ядер. Патологические формы эритроцитов: анизоциты (клетки разной величины), пойкилоциты (разной формы), гиперхромные (с повышенным содержанием гемоглобина). Последние часто встречаются при тяжелых формах анемии. Иногда эритроциты приобретают более крупную форму, свойственную эмбриональному кроветворению, так называемые мегалобласты (большие эритроциты с ядром) и мегалоциты (большие эритроциты без ядра). Наличие их - признак извращения кроветворения, возврата его к эмбриональному типу.

Описанные изменения эритроцитов крови при анемиях могут быть выражены в разной степени и зависят от причины болезни, реакции костного мозга. Нормобластоз и ретикулоцитоз указывают на усиление работы костного мозга, а анизоцитоз и пойкилоцитоз - на дистрофические изменения эритроцитов.

Количественные и качественные изменения лейкоцитов. Участие лейкоцитов в патологических процессах тесно связано с многообразием функций, выполняемых клетками белой крови. Так, нейтрофилы и моноциты, обладая высокой подвижностью, фагоцитируют микробов, простейших и продукты распада. Лейкоциты участвуют в реакциях иммунитета. Базофилы, эозинофилы и нейтрофилы обусловливают процессы регенерации при воспалении.

Увеличение количества лейкоцитов в крови (норма 6-12 тыс. в 1 мкл) называется *лейкоцитозом*, уменьшение их - *лейкопенией*.

Лейкоцитоз бывает физиологическим и патологическим. Физиологический лейкоцитоз возникает после приема пищи (пищеварительный), в результате физической нагрузки (миогенный), у новорожденных и в поздний период беременности. При патологическом лейкоцитозе, как правило, увеличивается количество того или иного вида лейкоцитов. В зависимости от этого и болезнь называется базофилией, эозинофилией, нейтрофилезом, лимфоцитозом; моноцитозом.

Нейтрофильный лейкоцитоз (нейтрофилез) наблюдается при острых гнойно-септических инфекциях (абсцесс, перитонит, пневмония), отравлениях газами, некрозах, наркозе, опухолях головного или спинного мозга, в начальной стадии лучевой болезни.

По степени созревания нейтрофилы делят на подвиды: миелоциты, юные, палочкоядерные и сегментоядерные. Первые три подвида - юные незрелые клетки, сегментоядерные - зрелые клетки. Соотношение между незрелыми и зрелыми клетками нейтрофилов при патологических состояниях может изменяться. Если число юных нейтрофилов увеличено по сравнению с нормой, говорят о ядерном сдвиге «влево». Эти изменения показывают усиление процесса образования новых клеток, а значит, способность организма противостоять заболеванию возрастает. При сдвиге ядра «вправо» число юных нейтрофилов снижается, в то время относительная величина сегментоядерных увеличивается. Это явление указывает на торможение процесса регенерации клеток и подавление защитной функции организма.

Эозинофильный лейкоцитоз (эозинофилия) наблюдают при аллергических состояниях, гельминтозах, в период выздоровления после острых инфекционных заболеваний. Так, при роже свиней число эозинофилов может достигать 45 % всех лейкоцитов. Однако при большинстве болезней число эозинофилов уменьшается, а увеличение их указывает на благополучный исход болезни. Иногда эозинофилов становится больше при инъекции некоторых антибиотиков (пенициллин, стрептомицин) и других лекарственных препаратов.

Базофильный лейкоцитоз (базофилия) - повышенное содержание в крови базофилов; у животных встречается редко. Наиболее выражено увеличение числа базофилов при хроническом миелолейкозе.

Лимфоцитоз - типичная картина при многих хронических заболеваниях (туберкулез), а также при лимфолейкозе. У крупного рога-

того скота высокое содержание лимфоцитов в крови - видовая особенность данных животных.

Моноцитоз - увеличение числа моноцитов, рассматривается как один из показателей повышения функции кроветворной системы. Моноцитоз характерен для хронически протекающих некоторых инфекционных или протозойных болезней (туберкулез, затяжной септический эндокардит и др.), встречается и при иммунизации.

Лейкопения - уменьшение числа лейкоцитов в крови, может выражаться равномерным снижением всех видов лейкоцитов или преимущественным уменьшением одного из них (нейтро-, эозино-, моноцито- и лимфопения). Возникает в результате разрушения лейкоцитов или уменьшения лейкопоэза и указывает на снижение защитной функции организма.

Нейтропения чаще бывает в результате угнетения кроветворной функции костного мозга под влиянием инфекции, токсинов, лекарственных препаратов, ионизирующей радиации, анафилактического шока и т. д. Замедление образования нейтрофилов отмечают при недостатке витаминов (группы В) и других питательных веществ.

Эозинопения развивается при стрессе и на высоте развития многих инфекционных заболеваний. Восстановление количества эозинофилов указывает на восстановление защитных функций.

Лимфопения характерна для лучевой болезни, прогрессирующего милиарного туберкулеза, угнетения функции кроветворного аппарата.

Моноцитопения отмечается при тяжелых септических заболеваниях.

Контрольные вопросы

1. Какие причины, вызывают гипер- и гиповолемию?
2. Виды общих анемий.
3. Какие компенсаторные механизмы развиваются в организме при кровопотере?
4. Виды патологических изменений эритроцитов и лейкоцитов крови.

Практическое занятие 9
Определение различных видов заболеваний органов дыхания на гистологических препаратах, рисунках и слайдах, трупном материале

Цель занятия: изучить патоморфологию ателектаза легких, эмфизему легких, отек и пневмонии, плевры и их дифференциальную диагностику.

Демонстрация и изучение макропрепаратов с разными формами пневмонии, эмфиземы, бронхоаспирации.

Демонстрация и изучение слайдов, рисунков, атласа с разными видами патологии органов дыхания.

Изучение на свежем боенском материале разных видов патологии органов дыхания.

Изучение гистопрепаратов.

Контрольные вопросы

1. Ателектаз легких, виды, причины, морфологические признаки.
2. Отек легких, его признаки.
3. Эмфизема легких, виды. Морфологические признаки.
4. Пневмония и бронхопневмония. В чем различие? Виды.
5. Морфологическая характеристика катаральной бронхопневмонии и фибинозной пневмонии.
6. Дифференциальная диагностика болезней органов дыхания.

Практическое занятие 10
Определение различных видов заболеваний органов пищеварения и печени на препаратах, рисунках и слайдах

Цель занятия: демонстрация действия желчи на кровь и на организм.

Токсическое влияние желчи. Помещая лягушку под колпак, наблюдают ее нормальное поведение (подвижность, реакцию на раздражения). Через 10-15 мин после введения 2-3 мл желчи в лимфатическое пространство отмечают ее общее угнетение и отсутствие реакции на внешние раздражения.

Токсическое влияние желчи на кровь. Кровь животного разбавляют 1:4 физиологическим раствором, наливают в 2 пробирки. Затем в одну из них добавляют 5-10 капель желчи, наблюдая гемолиз в результате понижения поверхностного натяжения эритроцитов.

Токсическое влияние желчи на сосуды. Через разрыв брюшной стенки у обездвиженной и фиксированной лягушки извлекают петлю кишечника, растягивают над отверстием дощечки, отмечают скорость кровотока и просвет сосудов. После нанесения нескольких капель желчи на брыжейку наблюдают замедление кровотока, расширение сосудов, местами стаз в результате действия желчи на стенки сосудов и их паралича.

Контрольные вопросы

1. Что такое гастрит и энтерит? Каковы их виды и причины?
2. Какие макро- и микроскопические изменения наблюдают при катаральном Фибринозном и геморрагическом гастритах и энтеритах?
3. Что такое колики у лошадей, их классификация, причины и картина вскрытия при гибели животных?
4. Что такое тимпания рубца и какие изменения происходят в организме?
5. Каков механизм смерти при тимпании рубца у жвачных и различных видов смешения кишечника у лошадей?
6. Что такое дивертикулы пищеварительного тракта? Каковы механизмы их возникновения и значение для организма?

7. Какие изменения наблюдают в печени при токсической дистрофии?
8. Что такое цирроз печени? Какие виды циррозов известны у животных и их отличия друг от друга по макро- и микрокартине?
9. Какие болезни поджелудочной железы встречаются у животных и их значение для организма?
10. Что такое перитонит и чем он отличается от асцита? Как часто наблюдаются заболевания брюшины и какую связь они имеют с поражением органов желудочно-кишечного тракта?

Практическое занятие 11
Определение болезней органов мочеполовой системы на рисунках и слайдах, трупном материале

Цель занятия: ознакомиться с основными заболеваниями мочеполовой системы.

1. Демонстрация болезней органов мочеполовой системы на трупном, боенском материале, сухих и влажных препаратах по рисункам, таблицам, слайдам.
2. Демонстрация проб нормальной мочи и с признаками гематурии и гемоглобинурии. Центрифугированием или отстаиванием проб определяют и дифференцируют оба явления.
3. Кипячением проб мочи от животного с признаками нефрита определяют наличие белка в моче.

Контрольные вопросы

1. Что такое нефроз и нефрит и какова их классификация?
2. Какие причины вызывают болезни почек и каков их патогенез?
3. Каково различие между восходящим и нисходящим гнойными нефритами?
4. Что такое белая пятнистая и большая белая почка?
5. Что называется гидронефрозом и нефролитиазом?
6. Что такое сморщенная почка?
7. Какова роль уроцистита в патологии почек?

Практическое занятие 12
Морфология болезней обмена веществ и эндокринных органов

Цель занятия: изучить из нарушений обмена веществ кетозы, беломышечную болезнь, миоглобинурию лошадей, акобальтоз.

Кетозы (ацетонемия)

Кетозы – это нарушение обмена веществ и образования энергии в организме. Сопровождается накоплением в крови и тканях недоокисленных продуктов обмена веществ, гипогликемией, гиперкетонемией. Кетозы различают первичные и вторичные. Первичные кетозы – самостоятельные заболевания у высокопродуктивных коров, овец. Вторичные кетозы – это синдром развивающийся на фоне основного заболевания.

Этиопатогенез

Причиной кетозов является резкое расстройство углеводного, жирового, белкового, минерального обменов. Расстройство указанных видов обмена связано с обильным концентратным кормлением при недостатке грубых и сочных кормов, микроэлементов (кобальта), витамина B_{12}. Предрасполагающей причиной является недостаточный моцион.

Концентратный тип кормления вызывает в рубце нарушение деятельности микрофлоры и микрофауны. Следствием этого является расстройство ферментных процессов, синтеза летучих жирных кислот в рубце и синтеза глюкозы. Нарушение обменных процессов приводит к развитию дистрофических изменений в органах. Недостаток углевода в рационе, нарушение синтеза глюкозы истощение запасов гликогена (из печени, мышц) приводит к повышенному образованию кислых продуктов обмена веществ, накоплению ацетоновых соединений (кетоновых тел), истощению щелочных резервов и развитию вторичного ацидоза. Результатом этого является развитие в паренхиматозных органах углеводной и зернистой дистрофии.

Мобилизация летучих жирных кислот из жировых депо, нарушение окислительных процессов из-за недостатка углеводов, обеднение печени и мышечной ткани гликогеном ведет к развитию жировой дистрофии печени, почек, сердечной мышцы.

Вследствие нарушения белково-углеводно-жирового обмена, кислотно-щелочного равновесия при кетозе, развивается вторичная остеодистрофия. Проявляется она в виде остеомаляции (размягчение костей), замещение костной ткани хрящевой, соединительной. В отличии от остеодистрофии при кетозе первичная остеодистрофия вызывается недостатком в кормах солей кальция, фосфора, витамина Д и нарушением их соотношения.

Патологоанатомические изменения

Патоморфологически изменения наиболее выражены в печени, сердце, почках, желудочно-кишечном тракте, скелетной мускулатуре, костной ткани.

С развитием жировой и зернистой дистрофии печень приобретает желто-оранжевый цвет, поверхность разреза сальная. При остром течении объем печени увеличен, при хроническом – возможно уменьшение объеме. Консистенция органа дряблая. С развитием застойной гиперемии печень принимает глинисто-красную окраску и мускатный вид поверхности разреза.

В почках, как и в печени, наблюдается развитие зернисто-жировой дистрофии прямых канальцев, застойную гиперемию, коагуляционный некроз эпителия извитых канальцев. Почки чаще увеличены в объеме, границы слоев на разрезе стерты, корковый слой желтого цвета, а мозговой красного.

В сердце вследствие зернистой и жировой дистрофии отмечается дряблость сердечной мышцы, глинистый цвет ее, анемичность миокарда. Жировая дистрофия мышечных волокон сердца, отложение жира под эпикардом по ходу коронарных сосудов, в мышечной соединительной ткани способствует развитию атрофии миокарда. При очаговом развитии жировой дистрофии и разрастания соединительной ткани в местах атрофированной ткани, создается пестрая окраска миокарда.

Скелетные мышцы мягкие, бледные, с отложением жира в межмышечной ткани.

В желудочно-кишечном тракте выражены застойная гиперемия и подострый катар (сычуг, кишечник).

Постоянно находят изменения яичников. Эти изменения характеризуются их уплотнением и образованием кист, атрофией их эпителия. С развитием остеодистрофии наблюдается деформация и размягчение копытного рога, костей, деформация суставов. В начале развития кетоза упитанность сохраняется средняя, со значительным отложением жира. В хронических случаях упитанность удовлетворительная или ниже средней. Павшие животные всегда истощены.

Значение кетозов

Кетозы приводят к преждевременной выбраковке высокопродуктивных животных, длительному бесплодию, снижению продуктивности, истощению, гибели животного.

Миоглобинурия лошадей

Это острое заболевание, которое характеризуется глубоким нарушением обмена веществ, дистрофическими изменениями скелетных мышц, параличами, появлением в крови и моче миоглобина.

Этиопатогенез

Наблюдается у лошадей при переходе от длительного отдыха к усиленной работе при обильном концентратном кормлении, у упитанных, флегматичных животных. Часть авторов (Марек, Герт и др.) считает, что развитие миоглобинурии вызывается внезапным накоплением молочной кислоты, ведущее к набуханию их питания и снабжения кислородом.

А.В. Синев, А.Г. Смирнов считают, что в развитии заболевания существенное значение имеет потеря миоглобина.

А.В. Жаров объясняет развитие заболевания повышенным распадом гликогена в мышцах, накоплением недоокисленных продуктов обмена молочной кислоты и развитием миогенной аутоинтоксикации. В результате ацидоза снижается кислотно-щелочное равновесие крови, развиваются дистрофические изменения сердечной мышцы, почек, печени, поясничного и кресцового отдела спинного мозга, следствием чего является появление параличей, парезов. Ацидоз вызывает освобождение и выделение с мочой миоглобина и продуктов его распада (моча красноватая, буро-красная).

Патологоанатомические изменения

При миоглобинурии поражается скелетная мускулатура (поясница, круп), сердечная мышца, паренхиматозные органы.

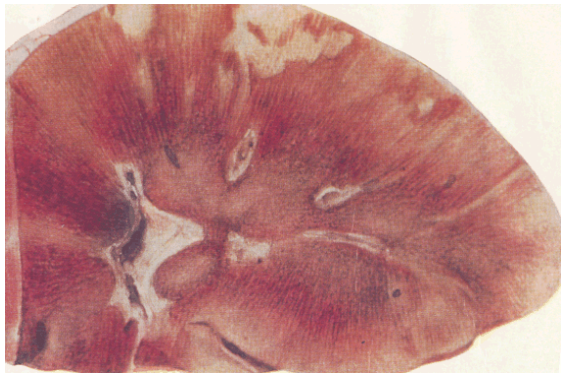

Рис. 32. Инфаркты в почке.

Мышцы – в скелетной мышечной ткани изменения характеризуются дегенеративными, некробиотическими изменениями. Скелетные мышцы равномерно или полосчато окрашены в серый или желтоватый цвет, бледные, имеют вид вареного мяса.



Рис. 33. Некроз подчелюстной мышцы.

В межмышечной соединительной ткани серозные отеки, кровоизлияния. При гистологическом исследовании в пораженных мышцах устанавливают углеводную, зернистую, жировую дистрофию, в результате которой мышцы принимают выше описанный вид. Отмечается развитие гиалиноза миофибрилл, их распад и развитие восковидного некроза. В затяжных случаях болезни дистрофические изменения сопровождаются развитием в очагах поражения грануляционной ткани, с превращением ее в рубцовую.



Рис. 34. Некроз скелетной мускулатуры.

Кроме мышц, некрозы наблюдаются и в подкожной клетчатке.

Рис. 35. Некроз кожи и подкожной клетчатки (ухо лошади).

Сердце – изменения в миокарде аналогичные изменениям в скелетной мускулатуре. Как результат развития зернистой и жировой дистрофии. Миокард дряблый, серого цвета. Сердечная мышца приобретает вид вареного мяса. Под эпикардом и эндокардом кровоизлияния. Правое предсердие расширено.

Печень и почки - изменения характеризуются развитием зернистой и жировой дистрофии, острой застойной гиперемии, возможны очаговые некрозы. Печень и почки увеличены в объеме, набухшие, дрябловатые. Вследствие развития белково-жировой дистрофии и острой застойной гиперемии поверхность разреза печени имеет мускатный цвет. В почках при гистологическом исследовании отмечают большое количество миоглобина в клубочках и канальцах.

В легких – выражена застойная гиперемия с отеком. Легкие красноватого цвета, с поверхности разреза стекает кровянисто-пенистая жидкость.

В центральной нервной системе – изменения характеризуются гидропической (водяночной) дистрофией нервных клеток, застойной гиперемией и развитием энцефаломаляции. Сосуды мозга и его оболочек переполнены кровью. Вследствие развития гидропической дистрофии развивается отечность мозга и его оболочек, размягчение мозга.

Мочевой пузырь – слизистая оболочка гиперемирована. Моча – красноватого или красно-бурого цвета. Изменение цвета мочи объясняется поступлением в кровь растворенного миоглобина и выделения его с мочой (миоглобинурия).

Диагноз

Необходимо учитывать анамнестические данные, характерные поражения мышц, цвет мочи. Дифференцируют миоглобинурию от гематурии. При гематурии в моче содержатся эритроциты.

Значение

Дистрофические и некробиотические изменения в мышцах могут привести к очаговому их некрозу, а в сердце - к развитию склероза. Развивается энцефаломаляция головного и спинного мозга, заканчивается гибелью животного.

Акобальтоз

Болеют жвачные, реже свиньи, лошади. Характеризуется расстройством пищеварения, прогрессирующей анемией, кахексией.

Этиопатогенез

Развивается болезнь при недостатке кобальта в растительных кормах. Недостаточное содержание кобальта в кормах обусловливает снижение синтеза витамина B_{12} в преджелудках, желудочно-ки-

шечном тракте. Недостаток витамина B_{12} вызывает нарушение синтеза гемоглобина, эритробластического кроветворения и развитие анемии. Следствием ее является развитие атрофических, дистрофических изменений в паренхиматозных и эндокринных органах.

Патологоанатомические изменения

Патологические изменения определяются как истощение (кахексия) общая атрофия, анемия и катаральный гастроэнтерит. Общая атрофия и истощение характеризуется уменьшением жира в жировой клетчатке (подкожный жир, межмышечной соединительной ткани) до полного его исчезновения. Подкожный жир и жир межмышечной соединительно ткани вначале влажный из-за пропитывания его серозной жидкостью, а затем становится студневидным. При микроскопическом исследовании устанавливают серозную атрофию жира. Кожа сухая и менее эластичная. Сердце – также наблюдается серозная атрофия эпикардиального жира и бурая атрофия миокарда. Полости сердца расширены, стенки его утончены (экцентрическая атрофия). Миокард окрашен в бурый цвет, бледный. При гистологическом исследовании отмечают атрофию мышечных клеток и отложение пигмента липофусцина. В паренхиматозных органах – печень, почки – белковая дистрофия. Они увеличены в объеме, дрябловатые, поверхность разреза тусклая, рисунок стерт. Цвет их сероватый, бледный. При гистологическом исследовании отмечают признаки мутного набухания и зернистую дистрофию цитоплазмы клеток паренхимы этих органов. В скелетной мускулатуре находят изменения, характерные для атрофии. Мышцы бледные, вялые, уменьшены в объеме. При гистологическом исследовании устанавливают атрофию мышечной ткани, зернистую дистрофию. Выражена общая анемия органов и тканей, слизистых оболочек.

Значение

Акобальтоз сопровождается ослаблением роста и развития животных, нарушением общего обмена, функции желудочно-кишечного тракта (лизуха, поносы), снижением резистетности. Прогрессирующая кахексия, анемия, дистрофия и анемия миокарда может привести к гибели животного.

Беломышечная болезнь

Болеют молодые и новорожденные животные, птицы. Характеризуется дистрофическими изменениями скелетных мышц и миокар-

да, печени, нарушением обмена веществ. У взрослых животных нарушается воспроизводительная функция, анемия, истощение.

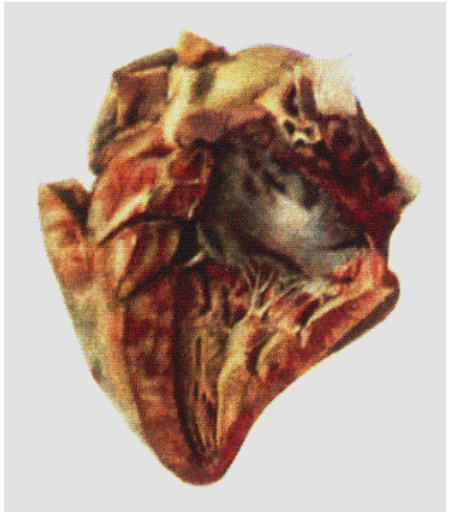

Рис. 36. Белые очаги под эндокардом и в миокарде ягненка.

Этиопатогенез

Взгляды на причины разные. Одни авторы считают это заболевание проявлением Е-авитаминоза (Кулик, П.И. Кокуричев). На значение витамина Е ссылаются многие зарубежные авторы. Но в этиологии заболевания имеют значение и другие факторы. Заболевание наблюдается там, где растительность и корма бедные по селену, меди, марганцу, кобальту, фосфор. Следовательно, в этиологии болезни имеет значение не только витамин Е, но и недостаток в кормах макро- и микроэлементов, особенно селена.

Патогенез связан с нарушением окислительно-восстановительных процессов на последних стадиях окисления. Недостаток витамина Е приводит к распаду липопротеиновых комплексов, развиваются дистрофические изменения тканей, нарушается обмен железа, гемоглобина и миоглобина, образуются нерастворимые соединения (гиалин, липопигменты). В результате в органах развивается углеводная, белково-жировая дистрофия, восковидный некроз мышечной ткани, гиалиновая дистрофия – гиалиноз сосудов и интерстициальной соединительной ткани: атрофия мышц, анемия.

Патологоанатомические изменения

Основные изменения развиваются в сердечной и поперечнополосатой мышечной ткани, в печени.

Мышцы – поражаются обычно симметрично. Изменение мышц носит диффузный или очаговый характер. По цвету они белые, имеют вид куриного или рыбьего мяса. По консистенции дряблые, на разрезе тусклые, суховатые. Морфологические изменения в скелетных мышцах характерны для серозно-паренхиматозного миозита с явлениями некробиоза, некроза, миосклероза.



Рис. 37. Белые участки (ценкеровский некроз) в скелетной мышце теленка.

При гистологическом исследовании устанавливают углеводную и зернистую дистрофию, инфильтрацию мышечных волокон белковым выпотом, их набухание, утолщение, фрагментацию (развитие восковидного некроза) гиалиноз межмышечной соединительной ткани. Дистрофические изменения способствуют развитию атрофии мышечных волокон. В очагах некроза развиваются пролиферация с образованием грануляционной ткани.

Сердце – очаговый или диффузный кардиосклероз. Полости сердца расширены, стенки их истончены. Миокард имеет вид вареного мяса по консистенции дряблый, через эпи- и эндокард видны беловатые полосы и пятна. На эпи- и эндокарде – точечные, пятнистые кровоизлияния. При гистологическом исследовании отмечают изменения аналогичные изменениям в скелетных мышцах. В участках дистрофическо-некротических изменений находят развитие пролиферации клеток с образованием молодой соединительной ткани. Следствием этого является развитие очагового или диффузного склероза.

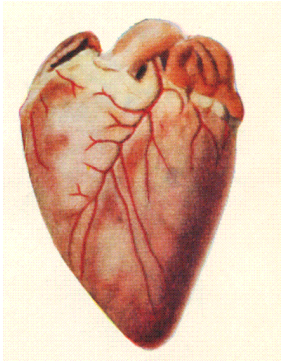

Рис. 38. Белые пятна
под эпикардом ягненка.

В легких – острая застойная гиперемия с отеком. Легкие увеличены в объеме, красноватые с синюшным (цианотичным) оттенком. С поверхности разреза стекает кровянисто-пенистая жидкость. При опускании кусочка легкого в воду – тяжело плавает. При гистологическом исследовании устанавливают переполнение кровью венозных сосудов и капилляров, скопление транссудата в альвеолах.

В паренхиматозных органах (печень, почки, поджелудочная железа) развивается углеводная, белково-жировая дистрофия и некрозы, застойная гиперемия.

Значение

Сердечная недостаточность заканчивается параличем сердца или отеком легких. Возможны осложнения диспепсией, бронхопневмонией.

Контрольные вопросы

1. Понятие кетозов первичных и вторичных. Причины.
2. Патоморфологические изменения при кетозах в паренхиматозных органах мускулатуре, костной ткани, желудочно-кишечном тракте, яичниках.
3. Чем характеризуется миоглобинурия лошадей.
4. Патологоанатомические изменения в мышцах, сердце, паренхиматозных органах, нервной системе при миоглобинурии лошадей.
5. Этиопатогенез и патологоанатомические изменения (кахексия, кожа, сердце, печень, почки) при акобальтозе.
6. Этиопатогенез и патоморфологические изменения (мышцы, печень) при беломышечной болезни.
7. Значение для организма кетозов, миоглобинурии и др.

Практическое занятие 13
Определение различных видов отравлений на трупном материале, по рисункам и слайдам

Цель занятия: ознакомление с различными видами отравлений на боенском материале сухих и влажных препаратов по рисункам.

Химизация сельского хозяйства страны, увеличение производства химических средств борьбы с вредителями и болезнями растений и животных, загрязнение внешней среды ядохимикатами (пестицидами), минеральными удобрениями, отходами промышленного производства – потенциальная угроза возникновения отравлений животных, а также человека. К ядовитым веществам следует отнести: хлорорганические, фосфоророрганические, мышьяковистые, ртутьорганические, медьсодержащие и др. При этом следует иметь в виду, что ряд микроэлементов, как, например, медь, фтор, мышьяк и другие в незначительных количествах содержатся в тканях здорового организма животного.

Возникают отравления по разным причинам:

– при выпасах животных вблизи объектов производства и выбросе веществ, которые оседают на траву, попадают с водой в организм;
– при дезинфекции, дератизации животноводческих помещении;
– придаче веществ, применяемых в качестве лечебных препаратов;
– при поедании животными минеральных удобрений, ядовитых растений;
– при скармливании испорченных кормов, пораженных грибами;
– при неправильных перевозке и хранении применяемых ядохимикатов.

Развитие отравления, его исход зависят от ряда условий: от дозы ядовитого вещества, степени растворимости, пути поступления в организм, продолжительности действия, токсичности состояния организма и других факторов.

Наиболее опасными являются яды, поступившие в организм через дыхательные пути. Их действие выражено сильнее, чем при всасывании через слизистую оболочку желудочно-кишечного тракта, так как при поступлении из легких в кровь они минуют печень.

Второй путь поступления ядов в организм – кожа. Наибольшее всасывание происходит через тонкую поврежденную кожу, при усиленном потоотделении, гиперемии. Лучше всасываются препараты, растворимые в липидах, а также оказывающие местное раздражавшее действие;

Третий путь поступления ядов – через желудочно-кишечный тракт. Наиболее быстро всасываются яды, хорошо растворимые в жирах. Всасываемость зависит от степени и характера наполнения желудка, реакции среды содержимого и других факторов.

По характеру проявления принято различать местное, рефлекторное и резорбтивное действие ядовитых веществ. В удалении ядов из организма принимают участие различные органы в зависимости от вида ада. Они выделяются с молоком, слюной, мочой, калом, выдыхаемым воздухом. Проходя через органы, яды вызывают в них дистрофические изменения. В организме яды подвергаются различным химическим превращениям; окислению, гидролитическому расщеплению, дезаминированию, в ряде случаев восстановлению. Возникает однотипность реакций организма на воздействие различных химических веществ, поэтому можно считать, что морфологические изменения при этом являются специфическими.

Судебно-ветеринарное установление отравлений

Подозрение на отравление возникает, когда группа животных, находящихся в одинаковых условиях содержания и кормления, внезапно заболевает. Особенно подозрение сильно, если в хозяйство поступили новые корма или если животных перегоняли на новое пастбище.

Прежде всего, возникает вопрос о необходимости дифференциации отравления от инфекционных болезней.

Кроме сбора анамнеза, производится клиническое исследование необходимо взять патологический материал, корм и направить в лабораторию для химического исследования. Эксперт должен соответствующим образом оформить документы, то есть составить акт, в котором указать условия кормления, содержания животного, обстоятельства, при которых возникло заболевание; клинические симптомы; способы лечения (если оно проводилось); протоколы вскрытия. Посуду, где находились корма, остатки корма необходимо сохранить.

Перед экспертом могут быть поставлены следующие примерные вопросы:

1. Что явилось причиной заболевания, гибели животного?
2. Имело ли место в данном случае отравление и чем?
3. Как и когда могло произойти отравление?
4. Каким путем, откуда попал в организм яд?
5. Какие условия способствовали проявлению отравления?
6. Не страдало ли животное другими болезнями?

Судебно-химическое исследование

При судебно-химическом исследовании большое значение имеет результат, то есть обнаружение ядов в кормах, в выделениях животных, во внутренних органах, в туше. Эксперту необходимо помнить, что необнаружение ядовитых веществ в трупном материале не дает основание отрицать отравление. В то же время ядовитые вещества, обнаруженные при химическом исследовании трупного материала, не всегда являются абсолютным доказательством отравления ими.

Эксперт должен учесть такой фактор, как количество обнаруженного яда в совокупности с другими данными, ибо в минимальных количествах некоторые вещества содержатся в здоровом организме, а так же – после применения препаратов с лечебной целью.

Эксперту следует учитывать, что клинические симптомы и патологоанатомические признаки, наблюдаемые при отравлениях и инфекционных болезнях, сходны, поэтому, прежде всего, необходимо исключить инфекционные болезни. Диагностика должна быть комплексной (таблица).

Комплексная дифференциальная диагностика отравлений от инфекционных болезней

Отравление	Инфекционная болезнь
Количество заболевших животных не увеличивается	Вначале заболевают отдельные животные, затем количество больных возрастает
Температура тела вначале заболевания нормальная, при развитии воспаления – повышается	Температура тела при большинстве инфекционных болезней повышается
Имеется связь с кормлением или другими факторами	Связи с кормлением нет

Отравление	Инфекционная болезнь
Инкубационный период отсутствует	Имеется инкубационный период
Патологоанатомические изменения, свойственные отравлению	Патологоанатомические изменения свойственные инфекционным болезням
Бактериологическое исследование отрицательно	Бактериологическое исследование при бактериальной болезни положительное
Химическое исследование положительное	Химическое исследование отрицательное

Контрольные вопросы

1. Отличительные черты эпизоотологической ситуации при возникновении острых инфекционных заболеваний и отравлениях.
2. Правила взятия патматериала для судебно-химического исследования?

Практическое занятие 14
Определение различных видов инфекционных заболеваний на боенском и трупном материале, по рисункам и слайдам

Цель занятия: изучить морфологическую характеристику сальмонеллеза, туберкулеза. Диагностика и дифференциальная диагностика данных заболеваний.

Сальмонеллез (паратиф) – болезнь, характеризующаяся септицемией, острым или хроническим энтеритом.

Возбудители – различные виды микроорганизмов Sa1mone11a, способны образовывать эндотоксин.

Болеют все виды домашних животных. Наибольшую смертность отмечают у телят и поросят особенно раннего возраста. У взрослых животных болезнь носит спорадический характер. У лошадей и овец сопровождаются абортами с изменениями в матке, плодовых оболочках и плоде. У цыплят они вызывают белый понос – пуллороз, а у взрослых кур – тиф. Сальмонеллы часто осложняют другие инфекции.

Патогенез. Воротами инфекции является пищеварительный тракт. Микроорганизмы быстро размножаются в кишечнике и проникают в кровь, вызывая развитие септицемии и смерть (чаще у молодняка) младшего возраста. У молодняка старше 2-х месяцев принимает подострое и хроническое течение.

В случае более длительного течения (у взрослых) микроорганизмы фиксируются в клетках ретикулоэндотелия паренхиматозных органов (селезенка, печень, костный мозг) и размножаются в них. Так же возможно бациллоносительство и выделение бактерий с молоком и калом.

В возникновении и развитии болезни имеют различные стресс-факторы, снижающие резистентность организма.

Течение: острая и хроническая формы болезни.

Острое наблюдается в период массовых отелов у телят раннего возраста (2 – 4-недельного).

Хроническое – возникает как результат переболевания острой формой.

Спорадические случаи заболевания регистрируют и у взрослого крупного рогатого скота.

Патологическая анатомия

При острой форме основные изменения сосредоточены в кишечнике воспаление от серозно-катарального до геморрагического энтерита. Кишечное содержимое водянистое, с неприятным запахом, содержит слизь и кровь.



Рис. 39. Катаральное воспаление кишечника теленка.

Пейеровы бляшки и солитарные фолликулы набухшие и выступают над слизистой оболочкой, на разрезе серозно-красного цвета. При длительном течении слизистая в этих участках некротизируется и образуется фибринозная пленка.

Сычуг – эрозии и язвы на слизистой.

Мезентериальные лимфатические узлы увеличены, отечны, иногда с кровоизлияниями.



Рис. 40. Гиперплазия мезентеральных лимфатических узлов тонкой кишки теленка.

Селезенка – в острых случаях в состоянии гиперплазии увеличена, пульпа темно-красного цвета, фолликулы не заметны. Далее может развиться острый спленит – характеризующийся большим количеством беловато-серых узелков.

Печень – набухшая, дряблая, с множеством мутновато-желтых узелков, достигающих величины с булавочную головку, рисунком стерт.



Рис. 41. Сероватые некротические очажки в печени теленка.

Желчный пузырь – стенка утолщена и набухшая.

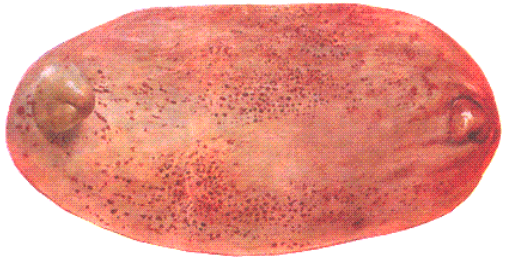

Рис. 42. Кровоизлияния в слизистой оболочке мочевого пузыря.

Под серозными оболочками – точечно-полосчатые кровоизлияния, при острой форме – под эпикардом и под капсулой почек.

В хронических случаях: часто поражаются легкие.

Первоначально развивается серозно-катаральная пневмония, затем крупозная пневмония с некротическими очагами. Поражаются верхушечные и средние доли, реже диафрагмальные. Воспаленные доли сине-красного цвета, плотные, влажные на разрезе. Из бронхов выделяется гнойно-катаральная масса. Пневмония может сопровождается фибринозным плевритом и перикардитом.

Тонкий кишечник – серозно-геморрагический энтерит

Беременные могут абортировать.

Гистология

Селезенка – диффузная или очагова крупноклеточная гиперплазия с некробиотическими изменениями в очагах пролиферации.

Печень, селезенка, почки, лимфатические узлы, костный мозг:

а) простые неспецифические токсические некрозы печеночных клеток – результат токсического действия на печеночные клетки и эндотелий сосудов продуктов обмена бактерий. Представляют собой коагуляционно-некротичекие очажки, вокруг которых отсутствует реактивная зона;

б) паратифозные узелки – гранулемы, имеющие вид очажков размножающихся ретикулоэндотелиальных элементов, расположенных по ходу капилляров. Клетки гранулем со светлыми крупными ядрами обладают способностью к фагоцитозу.

Легкие гнойно-катаральный бронхит и признаки катаральной и крупозной пневмонии. При затяжной пневмонии устанавливают хронический катаральный бронхит, разрастание соединительной ткани вокруг бронхов, а также в стенках альвеолярных перегородок, что приводит к ателектазу легких.

Диагноз: на основании патологоанатомических и гистологических данных. Особое внимание обращают на типичные узелки в печени и других органах.

1. Туберкулез

Основной патологоанатомической формой туберкулеза является узелок (туберкул, инфекционная гранулема) типичного для этого заболевания строения. Изменения в гранулеме относятся к продуктивным воспалениям, но в крупноочаговых и диффузных формах они могут быть и с экссудативным акцентом.

Наиболее часто туберкулезом поражаются легкие, лимфатические узлы, серозные покровы, печень и молочная железа.

Туберкулез легких встречается в виде: первичного очага, милиарных туберкулов, крупных туберкулов (нодозная форма), ацинозной формы и диффузной. При некоторых формах поражения в легких могут встречаться также каверны.

Препарат: Первичный аффект (очаг) легкого.

Первичный туберкулезный очаг в легком локализуется в хорошо вентилируемых участках.

Процесс с ярко выраженным экссудативным уклоном и охватывает одну, две и более дольки. В дальнейшем может быть вариант процесса: в одном пораженном участке некротизируется ткань легкого, створаживается серозно-фибринозный экссудат и как результат образуется большое количество казеозной массы, что ведет к

формированию крупного туберкула; в другом – некроза всей ткани легкого в пораженном участке не происходит, в нем разрастаются клеточные элементы грануляционной ткани, на фоне которой уже образуются несколько мелких туберкулов с казеозными центрами.

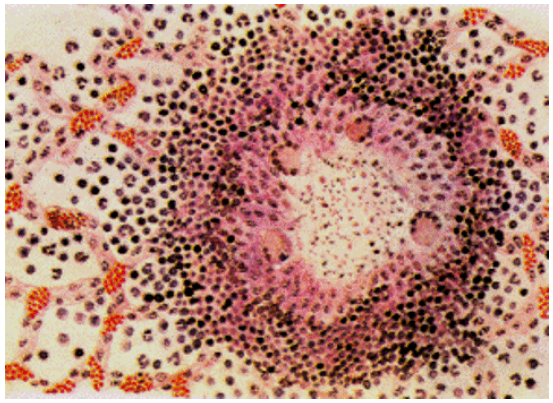

Рис. 43. Туберкулезный узелок в легком коровы.

При малом увеличении микроскопа видно, что пораженные дольки отделяются от соседних – непораженных несколько утолщенной междольковой соединительной тканью. Внутри пораженной дольки несколько центров с казеозным содержимым, окрашенным в розовый цвет. Если есть отложения солей кальция, местами казеозная масса окрашена в фиолетовый или сине-фиолетовый цвет. Вокруг казеозных центров располагаются клетки, вначале несколько разреженно, а на периферии более концентрированно.

При большом увеличении отмечают, что непосредственно около казеозного вещества, в зоне разреженного расположения клеток, лежат эпителиоидные со значительной примесью лимфоидных клеток. С периферии эпителиоидные клетки окружают концентрированно расположенные лимфоидные клетки, среди которых встречаются в небольшом числе эпителиоидные. Гигантские клетки разбросаны беспорядочно. В некоторых туберкулах гигантские клетки расположены не посредственно около глыбок извести и подвергают последнюю рассасыванию. В участках, где извести осталось немного и она бледно окрашена, видны образовавшиеся из эпителиоидных клеток фибробласты, а это свидетельствует о том, что в дальнейшем на этом

месте могла бы образоваться рубцовая соединительная ткань. Из оставшихся элементов местной ткани в пораженных дольках видны стенки запустевших кровеносных сосудов.

Когда казеозу подверглась вся долька или большая часть ее, клеточная зона располагается в виде узкого ободка обычно около междольковой соединительной ткани. Отдельно эпителиоидной лимфоидной зон там нет, а эти клетки располагаются беспорядочно, с преимуществом лимфоидных клеток.

В этой клеточной зоне можно иногда наблюдать мелкие туберкулы с небольшим казеозным центром и клеточными зонами вокруг. Число этих туберкулов разнообразное. Иногда они, располагаясь невдалеке друг от друга, окружают всю казеозную массу, имеющуюся в центральной части дольки.



Рис. 44. Первичный туберкулезный узелок.

Препарат: Милиарный туберкулез легкого крупного рогатого скота.

Милиарной называют такую форму туберкулеза, когда величина туберкулов в среднем равна просяному зерну.

В зависимости от стадии процесса микроскопическая картина туберкулов обычно меняется. На более ранней стадии при малом увеличении видно, что туберкул состоит из одного некротического (казеозный некроз) центра и небольшого числа располагающихся около него клеток. Казеозное вещество здесь образуется путем створаживания серозно-фибринозного экссудата, находившегося в альвеолах, и некроза альвеолярных перегородок и клеток пролиферата. В



Рис. 45. Милиарный туберкулез в легком крупного рогатого скота.

последующем вокруг участка некроза развиваются клеточные зоны – эпителиоидная и лимфоидная. Первая образуется несколько ранее, вторая – позднее. Среди эпителиоидных клеток видны и гигантские, хорошо заметные и при слабом увеличении. Эпителиоидная зона расположена непосредственно за казеозным веществом и при малом увеличении отличается от лимфоидной зоны более бледной окраской. Лимфоидная зона образуется довольно медленно. Вначале па периферии эпителиоидной зоны обнаруживают кучки мелких клеток, интенсивно окрашенных в синий цвет; по мере увеличения их количества они располагаются по всей окружности эпителиоидной зоны. В дальнейшем на периферии лимфоидной зоны, а в некоторых туберкулах среди лимфоидных и даже эпителиоидных клеток появляются вытянутые клетки (фибробласты) и коллагеновые волокна, что приводит впоследствии к полной инкапсуляции туберкула. Казеозная масса еще на ранних стадиях развития туберкула начинает пропитываться солями извести, а ко времени инкапсуляции может произойти полное ее обызвествление. Без извести казеозное вещество окрашивается (эозином) в розовый цвет, а по мере обызвествления принимает все более синюю или сине-фиолетовую окраску. Вначале синий или сине-фиолетовый цвет заметен на розовом фоне некроза в виде точек, полосок и пятен; затем с увеличением количества извести участки, окрашенные в этот цвет, расширяются.

Рассматривая срезы при большом увеличении микроскопа, следует обратить особое внимание на эпителиоидные, гигантские и лимфоидного типа клетки, а также отметить в некоторых туберкулах фибробласты и коллаголовые волокна. Эпителиоидные клетки, непосредственно прилегающие к казеозному центру, в состоянии дистрофии, а их ядра в различных стадиях лизиса. Вследствие гибели эпителиоидных клеток некротический центр расширяется, а эпителиоидная зона сужается. Если часть эпителиоидных клеток остается, на их месте в дальнейшем образуется волокнистая соединительная ткань.

Макроскопически туберкулы легко прощупываются, так как они более плотной консистенции, чем окружающая ткань, на разрезе выступают в виде серо-белых или желтовато-серых округлых участков величиной с просяное зерно и меньше. Встречаются чаще в большом количестве.

Препарат: Ацинозно-нодозный туберкулез легкого крупного рогатого скота.

Под ацинозной понимают такую форму туберкулеза, когда при бронхиогенном пути распространения процесс захватывает отдельные бронхи, бронхиолы и альвеолы. Каждый ацинус включает часть терминального, или конечного, бронха, альвеолярные бронхиолы и альвеолярные мешочки, которыми заканчиваются бронхиолы. Долька легкого состоит примерно из 12–18 таких ацинусов. Когда ацинус в целом вовлекается в туберкулезный процесс, говорят об ацинозном туберкулезе. В начальной стадии процесса в каждой дольке поражаются не все ацинусы, местами альвеолярное строение еще сохраняется; при поражении же всех ацинусов альвеолярное строение дольки отсутствует.

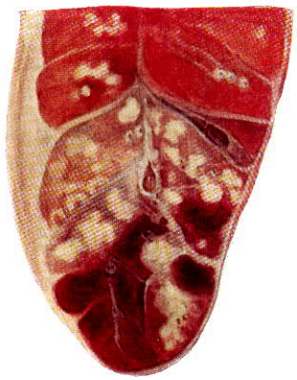

Рис. 46. Ацинозная туберкулезная пневмония у крупного рогатого скота.

В практике ацинозную форму обычно встречают в сочетании с нодозной, отсюда и названне «ацинозно-нодозный туберкулез легкого». Туберкулы в данном случае образуются путем некроза ацинусов и формирования вокруг казеозного вещества названных выше двух клеточных зон, а в дальнейшем и капсулы.

Просматривая препарат при малом увеличении микроскопа, обращают внимание на то, что кое-где альвеолярное строение сохранено (ацинусы не поражены), а кое-где нет. В пораженном участке можно обнаружить границы альвеол и отдельные бронхиолы. Их следует изучить наиболее детально. В начальной стадии процесса в просветах таких альвеол и бронхиол виден серозно-фибринозный экссудат и различной величины клетки. Просматривая препарат при большом увеличении, убеждаются, что в основном альвеолы и бронхиолы заполнены эпителиоидными клетками, а некоторые и гигантскими. Среди эпителиоидных клеток встречаются клетки слущенного альвеолярного эпителия, единичные лимфоциты и нейтрофильные лейкоциты. Перегородки альвеол несколько утолщены из-за набухания и пролиферации эндо- и перигелия капилляров, расположенных в них. По мере увеличения количества эпителиоидных клеток и усиления пролиферации в перегородках эндо- и перигелия границы альвеол стираются. Это и видно в участках, где строение дольки совсем нарушено. Переходя к изучению таких участков, обращают внимание на то, что в них нет обычного для туберкулеза зонального расположения клеток, отсутствует еще и казеозный некроз. Там же, где некроз наступил, и произошло частичное обызвествление омертвевшей ткани, эта зональность выражена хорошо. В зависимости от выраженности некроза величина туберкулов неодинаковая. Чаще туберкулы бывают довольно крупные, размером с одну или несколько долек. Капсулой таких туберкулов обычно служит разросшаяся междольковая соединительная ткань.

Макроскопически для ацинозной формы характерны туберкулезные очаги неправильного очертания. Иногда они напоминают листья клевера или ветвящиеся корни, а чаще имеют неопределенную форму с различными выступами и извилинами. Казеозная масса желтовато-серого или серо-белого цвета, крошковидная, довольно суховатая. В легких встречаются и довольно крупные туберкулы с большим количеством казеозного вещества и белыми крупинками извести в нем. Эти туберкулы обычно прилегают очень тесно друг к другу и разграничиваются только мощными, часто гиалинизированными соединительнотканными капсулами. Сочетание ацинозной и нодозной форм указывает на неодновременное поражение ацинусов данного участка легких.

Препарат: Туберкулезная (казеозная) пневмония крупного рогатого скота.

Казеозная пневмония развивается главным образом при бронхиогенном пути распространения процесса и протекает как бронхопневмония. Начальной стадией развития ее нередко бывает ацинозная форма. Вообще туберкулезная пневмония наблюдается тогда, когда процесс характеризуется выраженным экссудативным уклоном. Вначале изменения отмечают в отдельных дольках, в дальнейшем в



Рис. 47. Казеозная пневмония и каверны у крупного рогатого скота.

туберкулезный процесс вовлекаются почти целые, анатомические доли. Начинается казеозная пневмония с гиперемии и выпотевания серозно-фибринозного экссудата, который заполняет мелкие бронхи, бронхиолы и соответствующие альвеолы. Экссудат довольно скоро створаживается и превращается в казеозное вещество. Затем некротизируются стенки альвеол, бронхиол, бронхов и даже некоторые прослойки междольковой соединительной ткани, вследствие чего большие участки легкого приобретают вид желтовато-серой казеозной массы. Более широкие прослойки междольковой соединительной ткани и стенки крупных бронхов, попавшие в зону воспалительной реакции, сохраняют свою структуру и разделяют казеозное вещество на отдельные участки. Сохранившиеся прослойки междольковой соединительной ткани иногда разрастаются и в дальнейшем служат капсулой образовавшихся крупных туберкулов. Продуктивный компонент воспалительной реакции (пролиферация типичных для туберкулеза клеток) выражен в сохранившихся соединительнотканных прослойках и на периферии фокусов поражения. Там образуются эпителиоидные, гигантские и лимфоидные клетки, располагающиеся чаще беспорядочно.

Просматривая гистологический срез при малом увеличении микроскопа, отмечают большие бесструктурные участки, окрашенные эозином в розовый цвет. От живой ткани легкого они отделяются довольно резко. Большое увеличение показывает, что эта зернисто-глыбчатая масса и есть казеозный распад. Непосредственно около него расположены эпителиоидные клетки, фибробласты и единичные гигантские клетки, а далее на периферии обнаруживают довольно много лимфоидных клеток. Последние не образуют ровной зоны вокруг фокуса, а скапливаются кучкообразно в большем или в меньшем количестве. Казеозная масса может также подвергаться организации, на что указывает внедрение в нее эпителиоидных клеток и фибробластов, иногда очень глубоко. Обызвествление может быть в более поздние стадии и начинается обычно с периферии.



Рис. 48. Лобулярная туберкулезная казеозная пневмония у крупного рогатого скота.

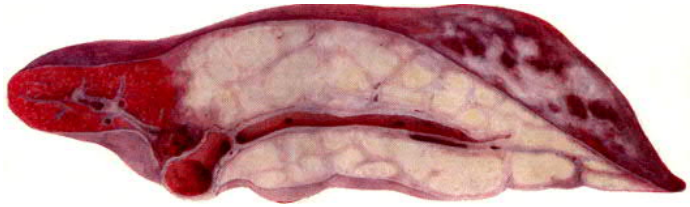

Рис. 49. Лобарная казеозная пневмония у козы.

Протекая лобулярно, реже лобарно, макроскопически казеозная пневмония иногда напоминает фокусы крупозной пневмонии. Они плотноватой консистенции, на разрезе суховатые, темно-желтоватого цвета, в отдельных участках с казеозным некрозом. Если есть туберкулы, они окружены капсулами, а казеозные массы внутри них с белыми крупинками извести.

Препарат: Туберкулез серозных оболочек (жемчужница) крупного рогатого скота.

Данная форма названа жемчужницей потому, что туберкулы, выступающие над серозной оболочкой (особенно сальника), напоминают жемчужины. Развитие жемчужины идет по общему принципу развития туберкулезной гранулемы. Вначале происходит небольшой выпот серозно-фибринозного экссудата, вызывающий некоторое на-



Рис. 50. «Жемчужница» на сальнике.

бухание в этом участке серозной оболочки. В дальнейшем образуется много эпителиоидных, гигантских, лимфоидных клеток, а затем фибробластов и коллагеновых волокон. По мере увеличения туберкулы более выступают в сторону полости.

При малом увеличении микроскопа отмечают, что туберкулезные гранулемы неодинаковой величины, а иногда и в различной стадии развития. В одних туберкулах только по одному казеозному центру, частично обызвествленному, а в других – по нескольку центров, разграниченных клеточными зонами или уже слипшихся в общую массу вследствие некроза расположенных между ними клеток. Узнать, что более крупный туберкул произошел из нескольких мелких, можно только по наличию нескольких центров обызвествления и по туберкулам, находящимся на различных стадиях слияния. На периферии их видно сравнительно много волокнистой соединительной ткани, богатой вновь образованными кровеносными сосудами.

При большом увеличении в центре туберкула видно зернисто-глыбчатое казеозное вещество, к которому прилегает узкий ободок из светлых крупных эпителиоидных клеток и небольшого числа гигантских. Затем в виде широкого ободка располагается зона из лимфоидных клеток, а далее – волокнистая соединительная ткань с кровеносными сосудами. Среди эпителиоидных клеток встречаются переходные в фибробласты формы. Обызвествленные участки казеозного вещества в одних туберкулах занимают центральное положение, в других близко прилегают к эпителиоидной зоне, особенно в тех, где обызвествленных участков несколько.

Макрокартнна: на серозных оболочках находят иногда одинаковой (сальник), а чаще разной величины плотные желтоватые или серые туберкулы с широким основанием. Изредка жемчужины соединены с покровом тонкой длинной ножкой. На разрезе в центре их обнаруживают суховатое крошковидное вещество, в большинстве с крупинками извести.



Рис. 51. Начало образования «жемчужницы» на плевре теленка.

Препарат: Туберкулез лимфатического узла крупного рогатого скота.

Туберкулез лимфатических узлов протекает в двух формах: узелковой – ограниченной и диффузной – распространенной. Для узелковой формы характерен выраженный продуктивный акиент, для диффузной – экссудативный. Процесс сначала локализуется в синусе, а затем уже переходит на окружающую ткань.

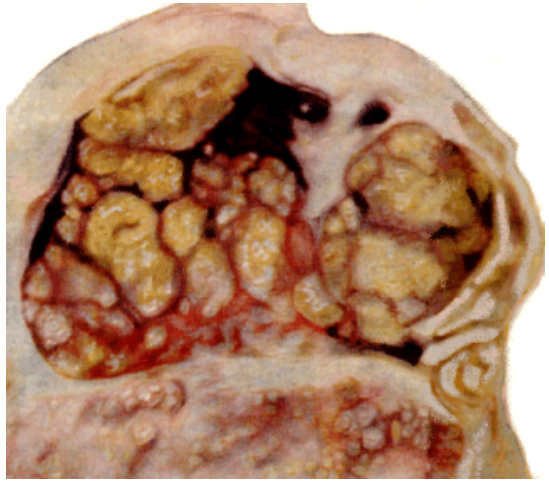

Рис. 52. Узелковый туберкулез вымени с поражением надвыменного лимфотического узла.



Рис. 53. Диффузный казеозный лимфаденит у свиньи.

Развитие туберкула начинается с выпота в синус серозно-фибринозного экссудата, который быстро створаживается. Под микроскопом обычно находят уже более или менее сформированные туберкулы, поэтому при малом увеличении в центре их обнаруживают казеозное вещество, окруженное широкой или узкой зоной светлых клеток. По периферии туберкула располагается много мелких, более интенсивно окрашенных в синий цвет клеток. Вокруг некоторых туберкулов видна соединительнотканная капсула. Казеозное вещество пропитывается солями извести очень рано, поэтому под микроскопом на розовом фоне некроза обычно находят синие или сине–фиолетовые пятна и точки. В сохранившейся ткани лимфатического узла очень сильно выражена гиперплазия лимфоидных клеток, отчего обычное строение узла фактически нарушено. При большом увеличении убеждаются, что светлая зона вокруг казеозного вещества состоит из эпителиоидных к небольшого числа гигантских клеток. С периферии эпителиоидной зоны и среди лимфоидных клеток встречаются фибробласты и коллагеновые волокна, из которых в дальнейшем формируется капсула. Более крупные туберкулы образуются вследствие выпота большого количества экссудата, некроза значительного числа эшелиоидных клеток, а также путем слияния нескольких близко расположенных мелких туберкулов.

При диффузной форме серозно-фибринозныи экссудат заполняет почти все синусы лимфатического узла и расширяет их. Выходя за пределы синусов, экссудат располагается и среди лимфоидных клеток, сильно раздвигая их. Клетки, заключенные в экссудате, скоро некротизируются и вместе с экссудатом превращаются в казеозное вещество. Часть клеток может сохраниться только около трабекул. Вследствие резко выраженного казеоза диффузную форму называют еще казеозным лимфанодулитом. Типичные для туберкулеза эпителиоидные, гигантские, а также лимфоидные клетки при этой форме обнаруживают под микроскопом только в капсуле, трабекулах и около них. Вся остальная часть препарата занята обызвествленным казеозным веществом. Иногда некротизируется также часть трабекул, и тогда основная масса клеток располагается в капсуле и около нее.



Рис. 54. Диффузное казеозное поражение средостенного лимфатического узла коровы.

Макроскопически при узелковой форме лимфатический узел увеличен, плотный, на разрезе его видны мелкие или разной величины туберкулы с серым или серо-желтоватым казеозным, частично или полностью обызвествленным центром. При диффузной форме лимфатический узел увеличен значительно сильнее, консистенция его плотноватая, но меньше, чем при узелковой форме. На разрезе казеозное вещество или выступает в виде лучей и полосок, идущих от капсулы в мозговой слой, или располагается на всей поверхности разреза, разделяясь местами, утолщенными трабекулами на отдельные участки. Нередко вследствие перифокальной воспалительной реакции отдельные близлежащие лимфатические узлы срастаются, обрастают соединительной тканью и снаружи имеют вид одного сильно увеличенного узла. На разрезе в некоторых таких узлах сохраняются перегородки, и тогда видно, что они состоят из нескольких мел-

ких узлов. В других таких узлах капсула в местах срастания мелких туберкулов некротизируется, казеозная масса двух и более мелких узлов объединяется окружается общей утолщенной соединительнотканной капсулой.

Препарат: Милиарный туберкулез печени крупного рогатого скота.

В печени, пораженной туберкулезом, встречаются мелкие и крупные туберкулы. Если в самом начале некротизируется незначительный участок дольки – образуется мелкий туберкул, если же некрозу подвергаются большие участки – возникает крупный туберкул. Туберкулезный процесс в печени характеризуется преимущественно продуктивным акцентом.



Рис. 55. Милиарный туберкулез печени.

Рассматривая при малом увеличении туберкулы в начальной стадии развития, видно, что они локализуются в различных участках дольки. Одни из них расположены ближе к центральной вене, другие – к междольковой соединительной ткани, вовлекая и ее в туберкулезный процесс. В центре туберкул отмечают некротическую массу, окрашенную эозином в розовый цвет, а по периферии расположены гепатоциты и лимфоциты. В туберкулах, захватывающих междольковую соединительную ткань, в этой стадии можно уже видеть вокруг казеоза эпителиоидные и в единичном числе гигантские клетки. Цитоплазма гепатоцитов иногда во всех участках долек мелко- или крупноячеистого строения. Позднее вокруг всех туберкулов формируются зоны из эпителиоидных и лимфоидных клеток, а затем развивается капсула. В период образования клеточных зон среди эпителиоидных клеток во многих туберкулах встречаются также гигантские клетки. Обызвествление казеозного центра туберкула начинается довольно рано; в период инкапсуляции оно бывает выражено особенно сильно.

При большом увеличении отмечают, что характерное строение печеночной ткани в узелке отсутствует. Гапатоциты здесь подвергались казеозному некрозу и вместе с небольшим количеством серозно-фибринозного, экссудата превратились в зернисто-глыбчатую массу, окрашенную эозином в розовый цвет. В последующем казеоз несколько усиливается также за счет некроза прилегающих к нему эпителиоидных клеток. Ядра гепатоцитов, эпителиоидных клеток и клеток эндотелия сосудов, находящихся в зоне некроза, подвергаются лизису, а ядра лимфоцитов, скопившихся в капиллярах, в состоянии пикноза и рексиса, окрашены в темно-синий цвет и резко выступают на розовом фоне. По мере обызвествления творожистой массы эта картина постепенно исчезает.

При большом увеличении рассматривают эпителиоидную и лимфоидную зоны, гигантские клетки, капсулу. Устанавливают, что ячеистость гепатоцитов произошла вследствие их инфильтративного и дегенеративного ожирения. В неожиревших клетках отмечают зернистую дистрофию.

Макроскопически туберкулы величиной с булавочную головку и просяное зерно обычно усеивают всю печень.

Препарат: Туберкулез молочной железы крупного рогатого скота.

Туберкулез молочной железы протекает в виде милиарного, крупноочагового, казеозного и хронического лобулярпого мастита. У коров чаще всего наблюдают хронический лобулярный и казеозный маститы. При хроническом лобулярном мастите процесс развивается по типу продуктивного воспаления.

Исследуя препарат при малом увеличении, обращают внимание на изменения внутри – и междольковых молочных протоков, альвеол, а также интерстициальной соединительной ткани. Разные участки молочной железы поражены не в одинаковой степени. В одних местах процесс имеет очаговый, а в других – диффузный характер.

Молочных альвеол мало, и они сильно раздвинуты. В некоторых дольках железистые просветы отсутствуют, или их можно обнаружить в небольшом количестве только на периферии. При большом увеличении и интерстиции между молочными альвеолами можно видеть гигантские, эпитолиоидные и лимфоидные клетки, располагающиеся беспорядочно, или же образующие различной величины скопления. Местами они заполняют всю пораженную дольку вымени, и лишь кое-где сохранились островки железистой ткани. Наряду с этим наблюдают разрастание неспецифнческой грануляционной ткани между и внутри железистых долек. В тех дольках, где наблюдают образование туберкулов, в центре их обнаруживают казеоз с отложением частиц извести, а по периферии – соединительнотканную капсулу. Разросшуюся соединительную ткань можно находить и между сохранившимися молочными альвеолами в периферических частях долек. Просветы молочных альвеол частично заполнены зернистым распадом и слущенными эпителиальными клетками. В большинстве альвеол эпителий в состоянии пролиферации, из-за чего он расположен по стенке альвеол в несколько рядов.

При дальнейшем прогрессировании туберкулезного процесса вследствие диффузного разрастания грануляционной ткани наступает атрофия молочных альвеол, а разросшаяся соединительная ткань подвергается гиалинозу.

На вскрытии пораженные части вымени несколько увеличены, в отдельных участках уплотнены, на разрезе эти участка имеют красновато-серый цвет. В туберкулезных бугорках видны казеозные массы с крупинками извести.

Казеозный мастит крупного рогатого скота в отличие от хронического лобулярного мастита развивается по типу экссудативного воспаления. При микроскопическом исследовании обнаруживают обширные участки казеозного распада, образующегося вследствие створаживания серозно-фибринозного экссудата и некроза ткани молочной железы, преимущественно внутренней части долек. Междольковая соединительная ткань обычно сохраняется. Клеточные пролифераты (эпителиоидные, гигантские, лимфоидные клетки) выражены сравнительно слабо, их обнаруживают на границе с казеозными массами и в соединительнотканных прослойках. Располагаются клетки беспорядочно (без образования зон).

При вскрытии можно наблюдать резкое увеличение и уплотнение пораженных долей. На разрезе их видны неправильно очерченные (в виде географической карты), различной величины участки казеоза, окруженные красным ободком. В них хорошо просматриваются островки сохранявшейся железистой ткани (в виде пятен и полосок красного цвета).

Контрольные вопросы

1. Какова патологоанатомическая картина сальмонеллеза?
2. Что является основной патологоанатомической формой проявления туберкулеза у животных?
3. Что такое первичный аффект и первичный комплекс?
4. Какие основные формы туберкулеза легких и других органов наблюдаются у КРС, свиней, лошадей, птиц, плотоядных.

Практическое занятие 15
Определение различных видов микозов и микотоксикозов на боенском и трупном материале

Цель занятия: изучить морфологическую характеристику стахиботриотоксикоза, фузариотоксикоза однокопытных Диагностика и дифференциальная диагностика данных заболеваний.

Стахиботриотоксикоз – болезнь лошадей, возникающая вследствие скармливания грубых кормов, пораженных токсинами гриба стахиботрис альтернанс и характеризующаяся развитием воспалительных и некробиотических изменений пищеварительного тракта, лейкопенией и геморрагическим диатезом. Ранее считалось, что стахиботриотоксикозом болеют только лошади, но с 1958 года эта болезнь была обнаружена и у крупного рогатого скота. Заболевание регистрируется поздней осенью и ранней весной.

Патогенез – гриб вырабатывает токсин, действие которого проявляется местно – воспалительными и некротическими процессами в пищеварительном аппарате; общее – нарушением кроветворной деятельности костного мозга и поражением кровеносных сосудов, ведущих к возникновению множественных кровоизлияний. Токсин обладает коммулятивным действием, обуславливает тромбопению и лейкопению, в паренхиматозных органах развиваются дистрофические процессы. Все это приводит к ареактивности организма и высокой ранимости. Так, например, на месте прикрепления личинок овода в желудке возникают глубокие обширные некрозы, приводящие к нарушению целостности стенок кровеносных сосудов и тогда возникают полостные кровотечения.

Постоянно выраженный геморрагический диатез относят к морфологическим и биохимическим изменениям свойств крови, а также ретикулоэндотелия сосудистых стенок.

Клинически различают две формы течения стахиботриотоксикоза – типичную и атипичную. Типичная форма имеет три фазы развития:

Первая фаза – катаральный стоматит и поверхностный некроз слизистых оболочек губ, опухание их вследствие серозного отека подслизистых слоев и мышц.

Вторая фаза – затухание стоматита и развитие стойких нарушений физико-химических, морфологических свойств в крови: лейкопения, резкая тромбопения, снижение ретракции крови и агранулоцитоз.

Третья фаза – вторичное появление некрозов на слизистой полости рта, повышением температуры до 40–41°С, общее угнетение, сердечная недостаточность и явления колик.

Атипичная форма развивается при отравлении большими дозами токсина гриба. Характеризуется быстрым подъемом температуры до 42°С; угнетением, расстройство сердечной деятельности, клиническими судорогами мышц головы и отеком легких. Морфологические изменения крови отсутствуют, однако явления геморрагического диатеза всегда ярко выражены. Смерть наступает от первичной остановки дыхания.

Патологоанатомические изменения у трупов, павших от стахиботриотоксикоза, находят на коже рта, носа, слизистых оболочках органов пищеварения в виде нейротрофических некрозов, редко эрозий и язвы, а также геморрагический диатез. В ротовой полости некротический стоматит. Поверхность этих некрозов овальной или округлой формы, серо–желтого цвета, покрыта некротическим дитритом, проникающим в подлежащую мышечную ткань. Особенность этих некрозов симметричное расположение в отсутствие реактивной зоны. Симметричное расположение их указывает на трофическое происхождение.

Типичные и постоянные изменения в толстом отделе кишечника в виде некротических колитов. Некротические очаги в виде серожелтого цвета матовых бугорков и крупных глубоких серого цвета некротических фокусов. «Бугорки» располагаются на поверхности слизистой оболочки, многочисленны, полушаровидны. При глистных инвазиях в слизистой образуются мельчайшие гематомы, в центре которых личинки гельминтов (трихонем). Кроме этого геморрагический диатез в виде полосчатых и пятнистых кровоизлияний.

В желудке катаральный гастрит. В паренхиматозных органах (печень, почки, сердце) белковая и жировая дистрофия. В регионарных лимфатических узлах серознокатарльный лимфаденит и кровоизлияния. В селезенке геморрагический диатез в виде мельчайших кровоизлияний. Геморрагический диатез на серозных покровах в подкожной и межмышечной клетчатке, в оболочках головного и спинного мозга. Огромные кровоподтеки по ходу кровеносных сосудов, по межреберным пространствам костальной плевры и диафрагмы.



Рис. 56. Многочисленные язвы с реактивным ободком на диафрагме крупного рогатого скота.



Рис. 57. Некротические очаги в печени крупного рогатого скота.

Гистологическая картина – в стенке пищеварительного тракта некрозы в виде двух форм: Первая – глубокие симметрично возникающие некрозы ареактивны. Отсутствие полиморфноядерных лейкоцитов и макрофагов. Ткань по периферии очага – серозно-геморрагически отечна. Кровеносные сосуды, их стенки гомогенизированы и разрыхлены, адвентиция отечна и пронизана периваскулярными геморрагиями. Как в центре, так и по периферии скопление бактерий.

Вторая – некрозы – бугорки расположены на поверхности слизистой оболочки – вокруг них имеется реактивная зона, состоящая из эозинофильных лейкоцитов и клетки гистиоцитарного и лимфоидного

типа. В костном мозге резкое обеднение клеточными элементами. Отсутствие нейтрофильных миелоцитов, очень мало мегакариоцитов, а преобладают эритробластические и ацидофильные миелоциты.



Рис. 58. Микотические язвы с реактивным ободком в кишечнике крупного рогатого скота.

Диагноз – учитывается патоморфология, которая не представляет затруднения поставить диагноз, а также клиническая картина и сезонность развития болезни, анализ крови и кормов.

Фузариотоксикоз – остро или подостро протекающая болезнь с.-х. животных и человека, возникающая после скармливания перезимовавшего под снегом зерна, пораженного токсичными формами гриба (Fusarium sporotrichiella). У крупного рогатого скота, лошадей, свиней и птицы он характеризуется поражением всех внутренних органов. У людей проявляется в форме «септической ангины».

Патогенез – токсин гриба обладает местным и резорбтивным действием на организм. Развиваются те же формы и стадии болезни, как и при стахиботриотоксикозе, но они менее выражены (с более острым течением).

Патологоанатомические изменения. Отмечают острое или подострое серозно-геморрагическое воспаление, катаральное и язвенно-некротические поражения пищеварительного тракта, дистрофия паренхиматозных органов, геморрагический диатез. При затяжном течении наряду с перечисленными изменениями наблюдаются изменения в почках – в виде гломерулонефрита, это приводит к разви-

тию интерстициальных нефритов, склеротизации клубочков и избирательной некротизации извитых канальцев.

Диагноз ставят комплексно, на основании клинических, эпизоотологических, патологоанатомических данных и анализа кормов в лаборатории. Дифференцируют фузариотоксикоз у свиней от паратифа и чумы.

Чума – инфаркты в селезенке и геморрагический лимфаденит.

Паратиф – основные изменения в толстом отделе кишечника – дифтеретический колит и микронекрозы в печени.

Эпизоотический лимфаденит (африканский сап, бластомикоз) – хроническая инфекционная болезнь однокопытных, характеризующаяся поражением кожи, подкожной клетчатки, лимфатических сосудов и узлов. Возбудитель болезни грибок Cryptococcus farciminosus.

Патогенез – заражение происходит через травмы на коже и слизистых оболочках. В месте скопления элементов гриба образуется специфическая гранулема вследствие воспалительной реакции поврежденной ткани. Узелок состоит из скопления гистиоцитов, лимфоидных и плазматических клеток. Центр узелка – макрофаги с заключенными в их цитоплазме криптококками, периферия состоит из лимфоидных и плазматических клеток. В дальнейшем развивается экссудативное воспаление вокруг узелка, которое приводит к расплавлению центральной части узелка в виде кариорексиса нейтральных лейкоцитов и скопления гноя. Узелки развиваются по продуктивному и экссудативному типу воспаления. Генерализация инфекционного процесса зависит от резистентности организма и количества инфекта, а также от его патогенности.

В легких формах на месте гнойного очажка образуется корочка, а затем заживление без образования рубца. Вокруг узелков нет демаркационной линии, поэтому гной из сосочкового слоя распространяется на ретикулярный слой кожи, где более крупные узлы принимают грибовидную форму. Тяжелые формы генерализованного лимфангита приводят к хрониосепсису, что в конечном итоге обусловливает истощение животного, дистрофию паренхиматозных органов и смертельный исход.

Патологическая анатомия – эпизоотический лимфангит характеризуется изменениями в коже, лимфатических сосудах, слизистых оболочках носа, губ, ротовой полости, гортани, трахеи, конъюнктивы и в виде слоновости конечностей. Исходной формой поражения явля-

ется узелок также как и при сапе. Вследствие поражения кожи узелками на месте их кожа становится грубой, волосяной покров выпадает, развивается аллопеция.

При слоновости кожи изменения находят в виде фунгозных изъязвлений с бугристыми грибовидными разращениями грануляционной ткани.

При поражении лимфатических сосудов развиваются пара-, пери- и эндолимфангиты. Лимфатический сосуд резко утолщается и по ходу его возникают плотные узлы в виде четок. У поверхности кожи они вскрываются. Выделяется густой желтый гной и образуются незаживающиеся язвы с фистульными ходами – свищи.

Аналогичные изменения находят на слизистой оболочке носовой, ротовой полости и верхних дыхательных путях. При лимфангите поражаются и лимфатические узлы регионарные воспалительному процессу, в которых в дальнейшем развивается продуктивное воспаление, вследствие чего они уплотняются и становятся неподвижными.

Диагноз – лабораторное исследование гнойного экссудата позволяет выявить криптококки. Дифференцировать эпизоотический лимфангит нужно от сапа. При сапе тарелкообразные язвы, лимфадениты со специфическими узелками и бронхопневмонии, чего нет при эпизоотическом лимфангите.

Контрольные вопросы

Общие закономерности и особенности развития при микозах и микотоксикозах по локализации и морфологическим изменениям.

Морфологические изменения в органах пищеварения и других систем при микотоксикозах.

Практическое занятие 16
Вскрытие трупов животных. Организация места вскрытия и санитарные требования. Ветеринарно-санитарные требования при транспортировке трупов, порядок утилизации трупного материала

Цель занятия: ознакомиться с основными требованиями организации места вскрытия, изучить правила транспортировки и утилизации трупного материала.

Организация патологоанатомического вскрытия

В соответствии с законом Российской Федерации «О ветеринарии», законодательством и положениями, утвержденными Департаментом ветеринарии МСХиП РФ, ветеринарные врачи и фельдшера ветеринарной службы организуют и проводят вскрытие, оформляют заключение о причинах смерти животного. При этом они строго соблюдают ветеринарно-санитарные правила, меры общественной и личной безопасности и порядок проведения санитарной утилизации трупов. Данную работу ветеринарные специалисты выполняют при строгом соблюдении методических и технических правил патологоанатомического исследования, – с учетом возрастных анатомо-физиологических особенностей животных разных видов, а также характера болезни. В необходимых случаях предусматривают и проводят комплексные лабораторные исследования. Обычно вскрытие проводят в присутствии работников хозяйства (владельцев) или представителей российских федеральных или муниципальных исполнительных органов, а при судебно-ветеринарном вскрытии – представителей следственных органов.

Место, оборудование и время вскрытия

В животноводческих помещениях вскрывать трупы строго запрещено во избежание возможного разноса возбудителей инфекционных болезней.

Полное патологоанатомическое вскрытие трупов животных проводят в специально оборудованных помещениях (секционных залах или прозекториях), которые имеются при ветеринарных институтах и лабораториях, лечебницах и заводах по производству мясокостной

муки. В последние годы эти заводы кроме производства кормового (мясокостная мука и др.) и технического сырья животного происхождения осуществляют утилизацию трупов животных, их конфискатов, проведение патологоанатомической диагностики с выдачей соответствующих заключений хозяйствам и ветеринарным учреждениям.

Если специальных помещений нет, вскрытие производят на скотомогильниках, на специальных площадках и в помещениях, расположенных возле биотермических ям, в которых трупы затем утилизируют. В этих помещениях полы должны быть бетонированными или асфальтированными, под полом делается закрываемый крышкой люк для сброса частей расчлененного трупа в биотермическую яму. Выбор места и устройство их определяет специальная комиссия, состоящая из представителей федеральных исполнительных органов и ветеринарно-санитарного надзора. При вскрытии трупов животных в полевой обстановке создают условия для безопасной работы.

Если трупы вскрываются на скотомогильнике, накануне вскрытия подготавливается вода (в зимнее время горячая) и необходимые дезинфицирующие вещества: для дезинфекции рук – йодированный 70% спирт 1:1000, 5% спиртовой раствор формалина, диоцид 1:3000, 1% раствор дегмина или 3% дегмицина и др. Для дезинфекции места вскрытия – хлорную известь, 4% раствор формальдегида или 10% раствор едкого натрия.

Вскрытие следует производить при дневном свете, чтобы точно определить естественную окраску органов и тканей, при обычном искусственном освещении вскрытие производят лишь в случае крайней необходимости. Но хорошее искусственное, освещение, достаточно яркое, а еще лучше бестеневое, благодаря своему постоянству имеет преимущество перед естественным, которое может изменяться, как от погоды (облачность, дождливость, туманность, пасмурность), так и от часа дня. Если на трупе есть насекомые, их уничтожают 10–20% раствором формалина.

Секционные помещения должны быть просторными и светлыми, легко вентилируемыми, иметь водопровод с горячей и холодной водой и канализацию. Отношение площади окон к полу 1:4–1:5. Вытяжная вентиляция должна быть рассчитана на полную замену воздуха в помещении за 1ч. Стены и потолок покрывают легко моющимся, водонепроницаемым материалом (кафель, масляная краска и др.).

Пол выстилают асфальтом, цементом. Он должен иметь необходимый уклон для стока воды, специальный резервуар для обезвреживания ее хлорной известью и др. В общую канализационную систему вода поступает после обезвреживания.

В секционном помещении имеются прочные и устойчивые столы для вскрытия трупов животных, шкафы для хранения спецодежды, инструментов, посуды, реактивов и патматериала, столы для инструментов и ведения записей, умывальник с дезинфицирующими растворами, электроплитка, автоклав и др.

Кроме того, при секционном помещении надо иметь отдельные комнаты для прозектора, других сотрудников и душевую, а также комнату для хранения патматериала.

Секционных столов должно быть не менее двух: один размером 2,5х1,1х0,3 м для вскрытия трупов крупных животных (может быть подвижным на колесах для транспортировки трупов), а другой размером 1,4х0,8х(0,8–0,9) м для мелких животных и исследуемых органов. Крышка стола по краям должна иметь возвышения (бортики) и уклон к центру (сточному отверстию). Для транспортировки трупов оборудуют подвесные подпотолочные рельсы и блоки или специальную лебедку.

Нередко ветеринарным врачам приходится вскрывать вынужденно убитых животных с диагностической целью (туберкулез, бруцеллез и др.), а также выбракованных по хозяйственным и ветеринарно-санитарным причинам. В этих случаях осмотр осуществляют по правилам ветеринарно-санитарной экспертизы на санитарных бойнях или на убойных пунктах животноводческих хозяйств.

Требования к спецодежде

В целях предохранения себя и окружающих от заражения нужно взять за правило никогда не вскрывать трупы в домашней одежде, так как брызги крови, накопившейся в полостях жидкости, различные выделения из естественных отверстий могут загрязнить одежду и послужить источником заражений как самого вскрывающего, так и окружающих. Вскрывающий и его помощник надевают на свою одежду палатняный халат, рукава которого завязывают или на уровне лучезапястного сочленения, или выше локтевого сустава.

Большинство врачей предпочитают оставлять предплечье открытым, чем достигается свобода движений при вскрытии. Халат должен быть просторным, так как, вскрывая под открытым небом и в холодное время года, его надевают на теплую одежду.

Лучше чтобы халат застегивался сзади, был с поясом, застегивающимся также сзади. Длина халата должна достигать границы между нижней и средней третью голени. Поверх халата надо надевать водонепроницаемый легкий фартук (резиновый или клеенчатый), который должен быть на три пять см длиннее халата. Завязывают его только сзади.

Чтобы рукава и одежда не намокли, надевают нарукавники, изготовленные из таких же тканей, что и фартук.

Голову покрывают белой полотняной шапочкой или косынкой, которые предохраняют волосы не только от загрязнения, но и от пропитывания трупным запахом, обычно долго в них сохраняющимся.

Ноги защищают сапогами (резиновыми, кожаными, кирзовыми), или калошами.

Очень важно соблюдать мероприятия, предохраняющие руки вскрывающего от заражения, прежде всего перед вскрытием необходимо убедиться, нет ли на коже рук каких-либо повреждений.

Если таковые (царапины, трещины, заусенцы и др.) имеются, их необходимо продезинфицировать и залить коллодием. Далее, рекомендуется взять за правило производить вскрытие только в резиновых перчатках. Для этой цели могут быть использованы два сорта перчаток: тонкие – хирургические и толстые – анатомические, более прочные, чем первые. Тонкие перчатки имеют перед вторыми то преимущество, что они совершенно не лишают руки тактильной чувствительности. Но и; в толстых перчатках после приобретения известного навыка для вскрывающего становятся доступными различные оттенки консистенции ткани. Чтобы взбежать соскальзывания рук, одетых в перчатки, или выскальзывания взятых органов, можно поверх резиновых надевать нитяные перчатки. Нитяные перчатки перед употреблением смачивают водой, чтобы к ним не прилипали кровь и части тканей. Надевают сухие резиновые перчатки на сухие, присыпанные тальком руки. Если рукава халата доходят до лучезапястного сустава, обшлага перчаток натягивают поверх рукавов халата, если обшлага узкие поступают наоборот.

Можно пробинтовать обшлага несколькими оборотами марлевого бинта или поверх них надевают нарукавники. В тех случаях, когда в распоряжении вскрывающего нет резиновых перчаток, приходится

вскрывать без них. При этом рекомендуется перед вскрытием смазать руки жиром, например: ланолином, вазилином или лучше смесью того и другого пополам для предохранения кожи от мацерации и проникновения инфекции.

С наибольшим эффектом в этих случаях может быть использован церигель. Его в количестве 3–4 г. Наносят на сухие руки и в течении 8–10 сек. Тщательно растирают, чтобы покрыть всю ладонную, тыльную поверхности и межпальцевые промежутки. Затем высушивают руки на воздухе или под вентилятором в течение 2–3 мин. После работы пленку снимают спиртом. Раздражения кожи и общетоксических явлений не наблюдается. Некоторые врачи, работающие в перчатках, но с оголенными предплечьями, смазывают их жиром. Однако это не обязательно, так как можно свободно избежать соприкосновения голых предплечий с трупом и его органами. При вскрытии павших от заразных болезней трупов поверх полотняного халата надевает клеенчатый халат, а на предплечье обязательно клеенчатые нарукавники. Если вскрытие производится в поле при обилии насекомых и мух, то для предохранения от укусов шею и лицо смазывают диметилфталаном, пастой или аэрозолью «Тайга», гвоздичным маслом или смесью из 8% раствора ментола в равных частях спирта и глицерина и др. В тех же целях можно пользоваться шляпами пчеловодов.

Во время вскрытия нужно работать опрятно. Нет ничего более возбуждающего брезгливость, чем растрепанный неряшливо одетый и перепачканный врач.

Обращение с инструментами и техника разрезов

Большую часть разрезов производят секционным ножом, органы рассекают этим же ножом или ампутационным. Нож при этом держат за ручку, захватывая ее всей ладонью, или в положении скрипичного смычка.

Препаровку тканей производят скальпелями, держа их как писчее перо. Давить ножом при разрезах не следует. Резать нужно уверенным, свободным, широким движением, причем одним, а не многими, пилящие движения недопустимы. При достаточно остром ноже и правильном его применении разрезы получаются абсолютно ровными.

Если одним движением не удалось разрезать орган, то нож из разреза нужно вынуть, раздвинуть разрезанные части органа, осторожно вновь вложить нож, сблизить поверхности разреза недовскрытого органа и вновь продолжить разрез в том же направлении. Торопиться с разрезом нельзя. Нужно сначала принять решение, в каком направлении и на какую глубину следует производить разрез одним движением.

Движения ножом нужно производить только к себе и слева направо, но не от себя. Количество разрезов должно быть минимальным: ни лишних, ни необдуманных разрезов допускать нельзя. Если для исследования органа одного разреза недостаточно, то рекомендуется сделать несколько параллельных разрезов с тем, чтобы орган не утратил своего вида. На таких параллельных разрезах можно рассмотреть весь орган.

Ножницы следует держать так: большой палец вводят в верхнее кольцо, а четвертый (безымянный) – в нижнее кольцо, указательным и средним пальцами фиксируют бранши ножниц. Пуговчатые и кишечные ножницы нужно держать так, чтобы тупоконечная бранша была внизу, и ее посылают при разрезании вперед.

Всякий разрез ножом ли ножницами нужно производить всегда под контролем глаз, чтобы не упустить то, что после разреза окажется утраченным. Свищевые отверстия, раны и прочее лучше обходить, а органы извлекать вместе с ними и исследовать уже на препаровочном столике.

Поддержание чистоты при вскрытии трупов, уход за руками и спецодеждой

Одно из главнейших правил, которым следует руководствоваться при вскрытии – это педантичное соблюдение полнейшей чистоты. Кровь, гной, различные выделения, пищевые и каловые массы не должны загрязнять и оставаться на секционной столе и его вспомогательных частях, на поверхности трупа, инструментах и руках вскрывающего. Пользуясь в течение всего вскрытия водой и губкой, можно поддерживать место вскрытия в чистоте.

При отсутствии проточной воды необходимо заготовить большой сосуд с водой для обмывания рук и инструментов, а также посуду для собирания крови, гноя, транссудатов и т.д., особенно важно избегать загрязнения последними окружающей среды. По окончании вскрытия и уборки трупа секционный зал, стол и его принадлежности, а такте пол тщательно моют и дезинфицируют. Инструменты

предварительно протирают от загрязнений при помощи щетки и мыла, а затем, обернув марлей, дезинфицируют в кипящей воде с содой.

Инструменты можно стерилизовать и холодным способом. Для этого их помещают в «тройной» раствор Каретникова (карболовая кислота 3,0; карбонат натрия 15,0; формалин 20,0 и дистиллированная вода 1000,0) на 30–60 минут или в раствор диоцида 1:3000 на 30 минут. После обработки инструменты насухо вытирают и убирают в шкаф. Для предохранения инструментов от ржавчины их рекомендуется смазывать каким-нибудь жиром. Губки и щетки ополаскивают в воде и хранят в растворе лизола до следующего вскрытия. Фартуки, нарукавники моют с мылом и обрабатывают лизолом или другими дезинфицирующими растворами.

Прозектору необходимо следить за руками, чтобы на них не было трещин, ссадин, порезов, заусенец и др. Ногти должны быть острижены, но не слишком коротко. Время от времени руки нужно смазывать смягчающими жидкостями. Для этой цели очень хороши: жидкость тушкова (касторовое масло 5,0; глицерин 20,0; спирт 95° – 75,0) или Гирколава (глицерин, этиловый спирт, нашатырный спирт и дистиллированная вода в равных частях).

Во время вскрытия работать следует осторожно, осмотрительно, но движения должны быть уверенными, точными, свободными. При случайном ранении вскрытие надо приостановить, промыть рану кипяченной водой, выжать побольше крови и смазать настойкой йода или лучше раствором бриллиантовой зелени. После остановки кровотечения рану надо залить коллодием или целлулоидом, в случае необходимости наложить временную повязку, прикрыть ее клеенкой или резиновым напальником, чтобы не промокла, и только после этого закончить вскрытие.

Перед надеванием перчаток предварительно следует проверить их целость. Для этого, плотно зажав обшлага, надо слегка сдавить перчатку. Воздух, заключенный внутри перчатки, растягивает резину и при наличии отверстия выходит наружу. Погрузив перчатку в воду, можно точно определить маленькое отверстие, из которого воздух будет выходить пузырьками. Имеющиеся отверстия должны быть заклеены кусочками резины, взятыми от старых перчаток. Для этого место вокруг отверстия высушенных перчаток, как и заплату, тщательно протирают мелкой наждачной бумагой и смазывают тонким слоем резинового клея. После того как клей немного подсохнет, заплату плотно прижимают к перчатке.

При низкой температуре резина перчаток становится грубой, ломкой, поэтому прежде чем надеть перчатки, их следует согреть в руках, от чего они снова становятся мягкими.

По окончании вскрытия перчатки не снимая с рук, тщательно моют теплой водой с мылом и дезинфицируют, погружая руки в 2% раствор лизола или другой дезинфектор. Затем тщательно обсушивают полотенцем (не тереть!) и на руках же пересыпают тальком. После этого перчатки снимают, начиная с обшлагов, выворачивая их на другую сторону. После снятия перчаток руки основательно моют теплой текучей водой с мылом.

Если вскрытие производилось без перчаток, руки очищают сначала теплой водой или раствором перекиси водорода (3%-200,0) с нашатырным спиртом (4,0), чтобы удалить приставшую к ним кровь, после чего их моют мылом, щеткой и в заключении дезинфицируют.

Для дезинфекции чаще всего пользуются следующими способами: руки погружают в 5% раствор марганцовокислого калия, который одновременно дезинфицирует и уничтожает неприятный завах. Бурую окраску кожи, появляющуюся от действия марганцовокислого калия, устраняют погрувением рук в насыщенный раствор щавелевой кислоты. Второй способ ещё более прост и заключается в том, что вымытые руки погружаются в 4% раствор формалина на несколько минут. При этом способе неприятный запах, даже после вскрытия, сильно разложившихся трупов, совершенно уничтожается. К недостаткам этого способа следует отнести сильное дубление кожи. Для дезинфекции рук можно использовать растворы диоцида, дегмина, дегмицина и др.

Утилизация трупов

Трупы животных утилизируют в соответствии с законом «О ветеринарии», законодательством и инструкцией Наркомзема СССР от 7 февраля 1940г. «О ветеринарно-санитарном надзоре за уборкой, утилизацией и уничтожением трупов животных» и положениями, утвержденными Департаментом ветеринарии МСХиП РФ.

В настоящее время в целях безопасного уничтожения трупов животных, исключающего возможность распространения инфекционных болезней и загрязнение окружающей среды, применяют четыре метода: переработка на ветеринарно-санитарных утилизационных заводах, сжигание, обезвреживание в биотермических ямах и захоро-

нение на скотомогильниках. Наиболее безопасным в медико-ветеринарном отношении и эффективным является способ Уничтожения трупов животных и выбракованного технического сырья животного происхождения на ветеринарно-санитарных утилизационных заводах.

В нашей стране строят ветеринарно-санитарные утилизационные заводы по типовому проекту, в котором предусмотрены все необходимые ветеринарно-санитарные меры, исключающие возможность распространения инфекционных болезней и загрязнение окружающей среды. Будучи предприятиями, с особым режимом, они находятся под постоянным медицинским и ветеринарно-санитарным контролем.

Министерство сельского хозяйства и продовольствия Российской Федерации разработало условия сбора сырья животного происхождения для переработки на заводах по производству мясокостной муки. За каждым заводом закреплены зона обслуживания и специально построенные пункты сбора трупов из ряда хозяйств или крупных животноводческих Комплексов. Для перевозки трупов сконструирована специальная машина с механизированными контейнерами. Перед выездом с завода транспорт моют и дезинфицируют. Трупы животных после патологоанатомического вскрытия перерабатывают сухим способом в автоклавах и в вакум-горизонтальных котлах под действием высоких температур. В процессе переработки из трупного материала получают мясокостную муку, технический жир, клей и др.

Каждую партию готовой продукции подвергают бактериологическому исследованию. Если результаты исследования отрицательные, разрешают вывоз и реализацию продукции.

В местах, где нет ветеринарно-санитарных заводов, трупы животных сжигают, уничтожают в биотермических ямах или зарывают на скотомогильниках. На основании ветеринарно-санитарных правил при особо опасных инфекциях (сибирская язва, эмкар, чума крупного рогатого скота, сап и др.) трупы сжигают в специальных трупосжигательных печах или ямах. Такие печи имеются в крупных ветеринарных лабораториях и также во многих хозяйствах. В полевых условиях трупы животных сжигают в яме с естественной тягой. На дно ямы кладут дрова, на них труп, обливают его нефтью, мазутом или соляровым маслом и поджигают. Для сжигания трупов крупных животных вырывают крестообразно две траншеи длиной 2,6 м, шириной 0,6 и глубиной 0,5 м. В центре траншею перекрывают рельсами или бревнами, на них кладут труп, обкладывают его дровами,

обливают горючей жидкостью и поджигают. Требуется около 1,25 м^3 дров и 10кг жидкого топлива.

В биотермических ямах (ямах Беккари и др.) трупы уничтожают и обезвреживают под действием высокой температуры (65–70°С), возникающей в результате бурной жизнедеятельности термофильных бактерий. В течение 40 дней трупы уничтожают и обезвреживают даже от спорообразующих патогенных микробов при их прорастании в вегетативную форму.

Зарывание на скотомогильниках наиболее простой, но менее безопасный способ уничтожения трупов, так как в почве возбудители многих болезней могут долго сохранять жизнеспособность. Яму роют глубиной не менее; 2 м, а сверху насыпают землю на 0,5 м выше краев ямы. Слой земли, на котором лежал труп, сбрасывают в яму вместе с трупом. В настоящее время этот метод утилизации трупов неприемлем и запрещен.

Во всех случаях труппы уничтожают под строгим ветеринарно-санитарным надзором.

Практическое занятие 17
Вскрытие трупов животных.
Методы и техника вскрытия трупов разных животных

Цель занятия: изучить методику вскрытия различных видом домашних животных.

Для выяснения причины смерти трупы павших животных подвергают вскрытию. Вскрытие производят на утиль-установках или специальных площадках, а также на скотомогильниках. Перевозить трупы для вскрытия следует в специальных повозках или в обитых железом ящиках.

Для проведения вскрытия желательно иметь следующие инструменты: 1-2 ножа, ножницы, пинцет Шора, анатомическую пилу, анатомическое долото и топорик. Вскрывающий и его помощник должны быть в спецодежде (сапоги резиновые или галоши, халат клеенчатый, фартук, нарукавники и резиновые перчатки). Если нет перчаток, руки рекомендуется густо смазать вазелином или каким-либо жиром.

Перед вскрытием должны быть приготовлены дезинфицирующие растворы для обеззараживания рук, спецодежды, инструментов и места вскрытия, вода для смывания крови и грязи и посуда для взятия патологического материала, если возникает необходимость послать его в лабораторию для дополнительного бактериологического, химического или гистологического исследования.

Правила и техника вскрытия трупа

Порядок вскрытия трупов. Вначале производится наружный осмотр трупа. Определяют пол, возраст животного, отмечают упитанность, состояние шерстного покрова, целость кожи, истечение из естественных отверстий, трупные изменения (окоченение, трупные пятна, степень разложения). Затем осматривают глаза, уши, рот, носовые и заднепроходное отверстия. Определяют целость костей и суставов.

После наружного осмотра снимают кожу, осматривают ее со стороны подкожной клетчатки, обращают внимание на количество жира в подкожной клетчатке, наличие кровоподтеков, а также на состояние мускулатуры. Затем трупу придают положение, удобное для извле-

чения органов. Мелких животных, овец, свиней, а также птиц вскрывают в спинном положении.

Для придания устойчивости трупу в спинном положении надрезают соединения между передними конечностями и грудной клеткой, а также тазобедренные сочленения с таким расчетом, чтобы раскинутые в стороны конечности удерживали туловище на спине.

Техника вскрытия трупов. Вскрытие начинают с брюшной полости, разрезают живот по средней линии, определяют расположение органов, состояние брюшины, наличие и характер жидкости в полости. Затем вскрывают грудную полость, вырезая грудную кость по хрящам, соединяющим грудину с ребрами, также определяют расположение органов, наличие и характер жидкости в грудной полости, наличие спаек между легочной и реберной плеврой. После этого разрезают подчелюстное пространство по ветвям нижней челюсти и извлекают язык. Вытягивая его левой рукой, правой производят разрез вдоль мышцы шеи и вместе с языком отделяют гортань, глотку, пищевод и трахею. Затем делают разрезы по внутренней стороне первой пары ребер и извлекают вместе с языком органы грудной полости; после подрезки диафрагмы извлекают органы брюшной полости вместе с почками и мочевым пузырем.

После извлечения органов осматривают дополнительно грудную и брюшную полости, состояние ребер, позвоночника, разрезают лимфатические узлы тела поясничной и тазовой областей.

У крупных животных извлечь все внутренние органы, не отрезая их друг от друга, не представляется возможным, поэтому удаляют вначале органы брюшной полости, а затем язык, гортань, трахею и органы грудной полости.

Трупы крупного рогатого скота для удобства вскрытия кладут на левый бок, чтобы рубец как наиболее тяжелая и объемистая часть желудочно-кишечного тракта был внизу. После наружного осмотра отделяют переднюю и заднюю правые конечности и затем вскрывают брюшную полость. После общего ее осмотра удаляют правую почку, лежащую сверху, перевязывают лигатурой двенадцатиперстную кишку и удаляют кишечник. Затем удаляют преджелудки. Печень извлекают вместе с органами грудной полости. После извлечения печени удаляют левую почку.

Труп лошади для вскрытия кладут на правый бок, так как с правого бока находится слепая и большая ободочная кишки - наиболее

объемистые части кишечника у лошадей. Вначале отделяют переднюю и заднюю левые конечности, а затем вскрывают брюшную полость.

При наличии вздутия брюшную полость следует вскрывать с большой осторожностью, чтобы не поранить кишечник и не выпустить его содержимого. После вскрытия брюшины определяют характер жидкости в полости и положение органов.

В смещенных органах происходит резкий венозный застой. Например, петли кишок, имеющие заворот, становятся темно-красными. Удаление органов начинают с селезенки и левой почки, лежащих сверху. Затем перерезают пищевод у входа его в желудок. Левой рукой захватывают желудок за пищеводное отверстие, тянут его на себя, а правой подрезают диафрагмальную и печеночные связки желудка, корни брыжеек и вытягивают желудок и кишечник из брюшной полости.

Печень, так же как и у крупного рогатого скота, удаляют вместе с органами грудной полости.

Для извлечения головного мозга распиливают лобную кость поперек над надбровными дугами, затем делают два боковых распила. После этого долотом снимают крышку черепа. Мозг извлекают, подрезая черепные нервы.

Исследование извлеченных органов. Осмотр извлеченных органов начинают с языка, определяют его консистенцию, цвет с поверхности и на разрезе, затем осматривают миндалины, глотку, пищевод, гортань, трахею, при этом определяют цвет, состояние слизистой, наличие и характер наложений или кровоизлияний. После этого осматривают щитовидные железы, средостенные и бронхиальные лимфатические узлы, определяют их величину, консистенцию, цвет с поверхности и на разрезе. Об увеличении лимфатических узлов судят по виду или по поверхности разреза. Если после разреза края узла не сходятся, а середина выступает, значит узел или железа увеличены в объеме.

Затем осматривают легкие с поверхности, определяют цвет, состояние легочной плевры, величину легкого и консистенцию легочной ткани. При уменьшении легкого плевра сморщена, при увеличении она напряжена, заметны отпечатки ребер, острые края закруглены. Консистенцию определяют, надавливая на плевру пальцами. Нормальное легкое эластично, ямка от пальца быстро выравнивается.

После наружного осмотра легкое разрезают и определяют цвет, консистенцию на разрезе, а также содержимое альвеол и бронхов, для этого слегка надавливают на поверхность разреза. С поверхности разреза нормального легкого выдавливается лишь небольшое количество крови. При отеке выдавливается или стекает с поверхности разреза пенистая жидкость; при воспалении вытекает экссудат; при этом легкое уплотнено, тонет в воде.

После осмотра легких обследуют сердце, обращают внимание на содержимое сердечной сорочки, на величину и форму сердца. При расширении сердца его ширина становится больше длины, при расширении правого желудочка он нависает над продольной бороздой, при расширении левого желудочка верхушка сердца закруглена.

Для вскрытия полости сердца кладут его верхушкой от себя, разрезают вначале правое предсердие и по току крови из правого предсердия делают разрез правого желудочка, параллельно перегородке между желудочками. Таким же образом вскрывают левую половину, при этом определяют кровенаполнение правого и левого желудочков, осматривают эндокард, трехстворчатый и двустворчатый клапаны. Затем поворачивают сердце верхушкой к себе и вскрывают из правого желудочка легочную артерию, определяют состояние полулунных клапанов, после чего вскрывают основание аорты и осматривают ее внутреннюю оболочку и состояние клапанов. Сравнивают по разрезам толщину стенок правого и левого желудочков и определяют состояние миокарда.

Из органов брюшной полости вначале осматривают надпочечники и почки. Определяют величину, цвет, консистенцию с поверхности и на разрезе. С почек снимают капсулу и осматривают состояние коркового слоя под капсулой, осматривают также мочеточники и мочевой пузырь.

После этого приступают к осмотру печени, селезенки, поджелудочной железы.

Под конец обследуют пищеварительный тракт, каждый отдел по отдельности. Определяют количество и состав содержимого, состояние слизистой оболочки, цвет, наложения, толщину стенок.

Внутренний осмотр трупов КРС

Для вскрытия брюшной полости труп крупного рогатого скота укрепляют в левом боковом положении (рис. 59). При этом объеми-

стый желудок жвачных, особенно рубец, будет расположен внизу, кишечник – в правой верхней четверти брюшной полости. Можно укреплять труп в полу подвешенном за задние конечности состояния, что облегчает отделение желудка, кишечника и органов размножения у самок. Затем удаляют переднюю правую конечность вместе с лопаточным хрящом и заднюю правую по тазобедренный сустав. У коров отсекают молочную железу, а у быков – препуций с половым членом до корня.

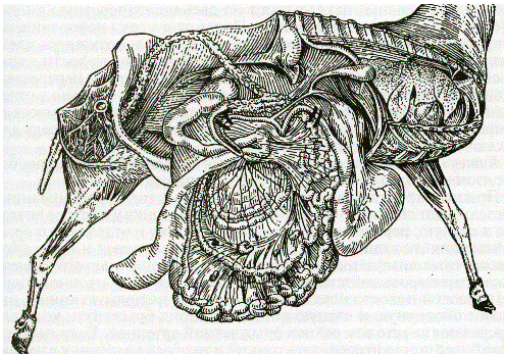

Рис. 59. Вскрытие трупов жвачных в левом боковом положении.

Трупы телят и мелких жвачных животных фиксируют в спинном положения.

При вздутии рубца (прижизненной тимпании или посмертной), водянке брюшной полости или перитоните брюшную полость вскрывают особенно осторожно.

Для осмотра брюшной полости отделяют сальник по месту его прикрепления к двенадцатиперстной кишке, вдоль S-образной кривизны, большой кривизны сычуга, книжки и правой борозды рубца. Сальник поднимают за задний свободный край и отсекают ножом. Определяют количество и свойства жировой ткани. После удаления сальника открываются для осмотра органы брюшной полости, часть тонких кишок, правая половина толстого кишечника и слепая кишка, органы правой половины полости таза.

На сальнике и серозных покровах брюшной полости у жвачных можно обнаружить тонкошейные цистицеркозные пузыри с прозрачной жидкостью и крупной беловатой головкой – сколексом. Проверя-

ют положение, взаимоотношение (анатомически правильное, естественное или иное) и внешний вид органов брюшной полости: наличие кормовых примесей на серозных покровах, спаек, абсцессов, инородных предметов и соединительнотканных разращений, которые часто встречаются у крупного рогатого скота при травматическом ретикулите в области сетки, печени, диафрагмы.

Извлечение внутренних органов

У крупного рогатого скота органы брюшной полости извлекают до вскрытия грудной полости, за исключением случаев, когда есть подозрения на травматический перикардит, пневмоторакс, болезни легких и плевры.

Первым извлекают желудок. Для этого на начальную часть двенадцатиперстной кишки позади изгиба (лежит поверхностно по выходе из сычуга) накладывают две парные лигатуры и перерезают кишку между двумя лигатурами. В области правой почки (позади S-образной кривизны) накладывают на двенадцатиперстную кишку еще две лигатуры и перерезают ее. После этого труп поворачивают на правую сторону, отпрепаровывают соединительнотканную клетчатку между рубцом и дорсальной стенкой брюшной полости, связки селезенки с диафрагмой; после наложения лигатуры перерезают пищевод, извлекают желудок вместе с селезенкой. Селезенку отделяют, осматривают и, если имеются прижизненные патологические изменения, особенно увеличения, исследуют в первую очередь для исключения септического заболевания.

Кишечник в зависимости от состояния извлекают двумя способами: изолированно тонкий и толстый или вместе.

При изолированном извлечении тонкого и толстого кишечника накладывают две лигатуры на подвздошную кишку у места ее впадения в слепую, перерезают подвздошную кишку и отделяют от брыжейки тонкого кишечника. В этом случае рассекают и исследуют брыжеечные лимфатические узлы. Для удаления толстого кишечника отпрепаровывают поджелудочную железу от ободочной кишки, в тазовой полости накладывают лигатуру на прямую кишку, отделяют ободочную и слепую кишки до корня брыжейки, который перерезают вместе с передней брыжеечной артерией. Если необходимо более полно исследовать тонкий и толстый кишечник в их взаимосвязи (наличие заворота, инвагинаций и т. д.) и мезентеральные лимфоузлы в

связи с кишечником, тонкий и толстый кишечник извлекают вместе. Для этого его подтягивают от позвоночника и перерезают корень брыжейки.

После этого отпрепаровывают связки печени с диафрагмой и правой почкой и извлекают печень с поджелудочной железой и S-образным отрезком двенадцатиперстной кишки.

Почки отделяют вместе с околопочечной клетчаткой и надпочечниками. Мочевой пузырь у коров отделяют вместе с маткой. У быков его извлекают после рассечения боковых пузырно-пупочных и средней связок и отпрепаровывания прилегающей к нему брюшины и соединительнотканной клетчатки таза. Мочевой пузырь и добавочные половые железы подтягивают и перерезают в области их корня.

Для извлечения органов размножения самок отделяют яичники с яйцепроводами, рассекают широкие маточные связки, пузырно-пуговчатую связку, вытягивают матку с мочевым пузырем из тазовой полости, подрезая циркулярным разрезом брюшину, соединительнотканную клетчатку, и перерезают влагалище позади шейки матки.

Для полного исследования мочеполовых органов их удаляют единым комплексом вместе с прямой кишкой.

Грудная клетка. В норме в грудной клетке может быть небольшое количество трупного выпота. Наличие гноя, фибрина, крови и кровяных сгустков, водяночной жидкости, спаек указывает на патологические процессы, возникшие при жизни животного.

У крупного рогатого скота при травматическом перикардите наряду с воспалительными изменениями в других органах брюшной и грудной полостей в сердечной сорочке может скопиться до 10–30 л гнойно-фибринозного экссудата. Перикард значительно утолщен, с гнойно-фибринозными наложениями и ворсинчатыми утолщениями. Грудную кость вскрывают продольным распилом, оценивая состояние костной ткани и костного мозга, появление желтого костного мозга при ожирении коров. В реберных хрящах могут быть рахитические четкообразные утолщения, а при костной дистрофии у коров – размягчение и рассасывание последних ребер.

Органы грудной полости обычно извлекают вместе с органами ротовой полости и шеи в виде единого комплекса. У рогатого скота легкие соединены с диафрагмой специальной связкой, ее и перерезают при извлечении легких.

Для более полного исследования органов ротовой полости на месте у крупного рогатого скота при их поражении актиномикозом удаляют часть нижней челюсти, для чего отделяют и исследуют все мягкие ткани в области щек (от губ до челюстного сустава), перепиливают тело нижней челюсти и отделяют от челюстного сустава.

Головной мозг. После снятия с черепа мягких тканей его осматривают и вскрывают черепную полость (рис. 60).

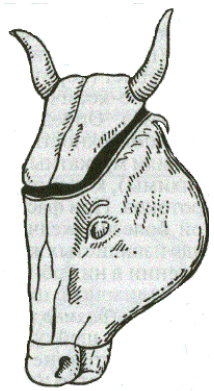

Рис. 60. Линии распила черепа крупного рогатого скота.

Для этого делают поперечный распил черепа, границы которого почти совпадают с верхним краем глазных отростков лобных костей, и два боковых распила от основания тех же отростков сзади через лобную, теменную, височную и затылочную кости на границе верхнего края затылочных бугров до затылочного отверстия. Не допиленные места костей рассекают костодержателем или крючком рукоятки топорика. После удаления головного мозга вскрывают и исследуют лобную пазуху и носовые полости, для чего делают продольный распил черепа (распил проходит через затылочную, клиновидную, теменную, лобную, носовые кости), отступив от сагиттальной линии на 0,5 см для сохранения и исследования носовой перегородки, а затем удаляют и ее.

Если исследованию головного мозга придают меньшее значение, чем носовых и придаточных полостей, череп распиливают вдоль, отступив на 0,5см от средней линии (в ту или другую сторону для сохранения носовой перегородки), в продольном направлении на две симметричные половины.

Исследование внутренних органов

Исследование органов начинают с селезенки с учетом ее роли в септическом процессе. У здоровых животных пульпа селезенки красно-коричневого цвета. Трабекулы имеют вид серо-белых полосок и точек. Особенно четко они выступают при анемии и атрофии органа; при уменьшении гемосидерина цвет пульпы малиново-красный. Определяют рисунок фолликулов (у новорожденных они мелкие и мак-

роскопически незаметны) и трабекул, степень размягчения пульпы. Гладкая поверхность разреза свидетельствует об уплотнении фолликулов, неровная и зернистая – о гиперплазии органа. Тупой стороной лезвия ножа делается соскоб пульпы. Он может быть небольшим, значительным и обильным (при септических заболеваниях). При сибирской язве селезенка может быть настолько размягченной, что ее паренхима вместе с кровью стекает с поверхности разреза в виде полужидкой дегтеобразной массы. При лейкозе селезенка плотная, с крупными белыми фолликулами и может достигать длины 1 м и ширины 20–30 см.

Определяют форму сердца

У здоровых животных оно конусовидное. При расширении и гипертрофии верхушка сердца притуплена. В необходимых случаях измеряют высоту сердца (у коровы – 18,6 см, у теленка 1–2 мес. – 9 см, у взрослого барана – 10–11 см), окружность, размеры предсердий и желудочков.

Определяют размер, массу и форму печени, состояние краев (притупленные при увеличении, острые при атрофии), вид поверхности (гладкая или зернисто-узловатая при циррозе), консистенцию (плотная или дряблая – при надавливании пальцем остается ямка), цвет (коричневый в норме, красно-коричневый при гиперемии, серо-коричневый или желтый при зернистой или жировой дистрофии). Определяют кровенаполнение, цвет, блеск или матовость поверхности разреза, рисунок дольчатого строения (мозаичный или мускатный при застое крови в сочетании с дистрофией паренхимы), консистенцию и соскоб паренхимы, состояние желчных протоков. При фасциолезе и дикроцелиозе, а также желчнокаменной болезни желчные протоки сильно утолщены и выступают в виде извилистых желто-белых тяжей, а при сильно выраженном поражении в них обнаруживают паразитов с наличием паразитарного или биллиарного цирроза.

Органы размножения

У самок вскрывают преддверие влагалища, влагалище, шейку, тело и рога матки. Определяют толщину и вид их стенки, состояние (нет ли разрывов!) слизистой оболочки, карункулов, количество и свойства содержимого, особенно при послеабортальных и послеродовых осложнениях. Обращают внимание на цвет, консистенцию,

запах, наличие экссудата, мертвой ткани, пузырьков газа и т. д. У стельных коров определяют возраст плода по величине (длина, масса), наличие волосяного покрова и т. д., уточняют, нет ли аномалий в развитии плода и оболочек (увеличение количества околоплодной жидкости, отек плодных оболочек, аномалии плаценты и т. д.); вскрывают и исследуют плод.

При осмотре яичников обращают внимание на их величину, форму, консистенцию и цвет (уменьшенные и более плотные со стертой бобовидной формой при гипофункции). Делают продольные разрезы на выпуклой поверхности яичников, отмечают степень развития фолликулов, цвет и соотношение коркового и мозгового слоев, наличие и состояние желтых тел, кист и других изменений, оценивают связь их с яйцепроводами и состояние последних.

Желудок. При внешнем осмотре определяют объем и конфигурацию многокамерного желудка. При вздутии рубца отмечают степень кровенаполнения сосудов (при тимпании сосуды анемичны, а если вздутие произошло после смерти животного, они крове наполнены).

Перед вскрытием многокамерный желудок жвачных расправляют в одной плоскости, для чего рассекают соединительнотканные связки между книжкой, сеткой, рубцом и сычугом (рис. 61).

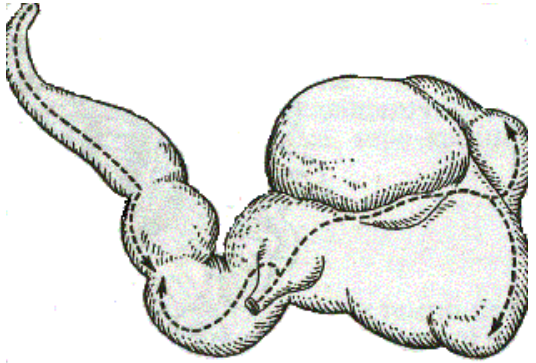

Рис. 61. Линия разреза стенок сложного желудка жвачных.

Исследуют желудочные лимфатические узлы и сосуды. Затем последовательно вскрывают от пищевода рубец, сетку, книжку по большой кривизне, а сычуг по малой кривизне для сохранения складок слизистой оболочки и кормовых масс. Определяют содержимое

преджелудков и сычуга: количество корма, состав (характер и степень его брожения, цвет, запах, наличие газов), а в сетке – инородные тела (гвозди, проволока, иголки, булавки, песок и т. д.). Переполнение рубца суховатыми кормовыми массами и уплотнение их в книжке наблюдают при атонии преджелудков; кашицеобразное пенистое содержимое характерно для тимпании.

Состояние слизистых оболочек исследуют с учетом особенностей их строения в разных отделах желудка (целостность их, цвет, набухание, наличие в свойства слизи и т. д.), а также мышечного и серозных слоев. Повреждение стенок сетки инородными предметами бывает при травматическом ретикулите, катарально-геморрагическое воспаление сычуга – при инфекционных болезнях, микотоксикозах и отравлениях. Сильное утолщение стенки сычуга, складок слизистой оболочки и ее изъязвление наблюдают у коров при лейкозе.

У телят раннего возраста, особенно учитывая частые случаи желудочно-кишечных заболеваний, тщательно исследуют состояние пищеварительного желоба и сычуга (преджелудки у желудка жвачных них слабо развиты). Особое внимание обращают на состав и свойства содержимого и состояние слизистой оболочки.

Кишечник. Осматривают состояние кишечника и брыжейки, определяют количество и свойства жира в ней, кровенаполнение сосудов; исследуют брыжеечные лимфоузлы (величину, форму, консистенцию, цвет, рисунок, развитие фолликулов, возможные их изменения).

При вскрытии кишечник разрезают по месту прикрепления брыжейки, затем делают небольшой поперечный надрез стенки, вводят в него притупленную брашну кишечных или пуговчатых ножниц и проводят разрез по линии прикрепления брыжейки. При исследовании двенадцатиперстной, тощей и подвздошной кишок определяют проходимость кишечника, толщину стенки, ее внешний вид, количество и свойства содержимого, состояние слизистой оболочки и слизи, лимфатических фолликулов и пейеровых бляшек. Далее очищают кишечник от содержимого, располагая его на ладони руки между указательным и средним пальцами, и продвигают руку тыльной стороной, удаляют содержимое и более тщательно исследуют слизистую оболочку, определяют ее толщину и складчатость (при хроническом катаре складки не расправляются, посмертные – легко устраняются), цвет, влажность, возможные кровоизлияния, гиперемию, наложения, изъязвления, струны, рубцы и т. д.

Затем вскрывают слепую кишку, начальную петлю, спиральный лабиринт и конечную петлю ободочной кишки, прямую кишку, определяют количество и свойства содержимого, состояние кишечной стенки, слизистой оболочки и солитарных фолликулов. При обнаружении гельминтов проводят копрологические исследования. При наличии соответствующих показаний (инфекционные заболевания, отравления) берут патологический материал и содержимое для дополнительных лабораторных исследований.

Вскрытие трупа и исследование органов заканчивают оформлением протокола вскрытия и составлением патологоанатомического диагноза. Спецодежду, инструментарий и место вскрытия тщательно дезинфицируют, останки трупа и органов подвергают утилизации.

Методика вскрытия непарнокопытных

Анамнез. Собирают по общепринятым правилам. Исключают сибирскую язву в другие заболевания, при которых вскрытие трупов запрещено.

Наружный осмотр. Общий обзор внешнего вида трупа начинают с определения опознавательных признаков: вид животного, его пол (кобыла, жеребец, мерин или конь), возраст (взрослое животное, стригун, жеребенок и т. д.), порода, масть и отметины, приметы, размеры (длина и высота тела), масса (легкие – до 400 кг, средние – 400–600, тяжелые – свыше 600 кг).

Возраст. Определяют по зубам трупа после изъятия органов ротовой полости и отделения нижней челюсти (при выраженном окоченении трупа). У новорожденных зацепы имеются или появляются (сначала верхние) в возрасте 1–2 нед.; зацепы верхние и нижние – в 1–4 нед.; зацепы и средние резцы (верхние и нижние) – в 1–5 мес.; зацепы, средние резцы и окрайки – в 5–9 мес. Зацепы теряют чашки в 1,5 года; смена зацепов бывает в 2–2,5 года; первого и второго премоляров – в 3 года; средних резцов – в 3,5; окрайков – в 4,5 года; клыков (у самцов) – в 4,5–5 лет. Нет арки на зацепах нижней челюсти в 6 лет. На зацепах коричневая звезда, исчезают арки на средних резцах нижней челюсти в 7 лет. Нет арки на окрайках нижней челюсти, появляется звезда на средних резцах и окрайках верхней челюсти в 8 лет. Нет зубных чашек на зацепах верхней челюсти, появляется большая звезда на резцах нижней челюсти в 9 лет. Нет зубных чашек на средних резцах верхней челюсти в 10 лет. Нет зубных ча-

шек на всех резцах в 11 лет. Поперечно-овальная форма жевательной поверхности зубов характерна для возраста 11 – 12 лет; круглая – 12–15; треугольная – 15–18; обратно-овальная – старше 18 лет.

Масть. В зависимости от цвета лошадей различают масти: в о р о н а я – с однородной черной окраской гривы, туловища и хвоста; к а р и я, к а у р а я (светло-каштановая, рыжеватая), б у р а я – сплошная коричневая окраска; м у р у г а я – рыже-бурая или буро-черная; р ы ж а я – сплошная желтая окраска; с е р а я – равномерное сочетание белых и черных волос (в том числе серая в яблоках, серая в гречке, белая); г н е д а я – темно-красная или корпус темно- или светло-коричневый, грива и хвост черные; буланая – светло-желтая или корпус желтый, грива и хвост черные; с о л о в а я – желтоватая со светлым хвостом; с и в а я – темно-сизая, темно-серая с синеватым оттенком; ч у б а р а я – пестрая с темными пятнами по светлой шерсти или по белому корпусу разбросаны мелкие черные, коричневые, рыжие пятна, или по темному корпусу – белые пятна; п е г а я – двухцветная, по основной окраске (черной, рыжей) разбросаны крупные белые пятна; ч а л а я – серая с примесью другого цвета.

Обращают внимание на наличие особых примет. У лошадей они часто наблюдаются на голове и конечностях. На голове: седина на лбу; белая звездочка (небольшое белое пятно); звезда с проточиной (белое пятно с полосой по спинке носа); лысина (крупное белое пятно на лбу и по спинке носа). Конечности бывают по венчику белые, в чулках (белая окраска до голени и выше). Кроме того, седина встречается в гриве, паху и в других местах тела с длинными волосами.

Определение трупных изменений

Определяют посмертные изменения: охлаждение трупа; трупное окоченение; пятна и признаки разложения.

Оценивают качество волосяного покрова, состояние самой кожи (цвет, толщина, упругость, различные повреждения и др.) после снятия ее и осмотре со стороны подкожной клетчатки и делая надрезы (при наличии сыпи, припухлости, гиперемии или кровоизлияний, прижизненной эмфиземы, опухолей и т. д.). Обращают внимание на состояние венчика и мякишей (мокрецы), копыт (правильность формы, расчистки, ковки). В необходимых случаях делают расчистку копыт, распилку башмака на две равные части в продольном направлении, особенно при проникающих ранах, ревматическом воспалении копыт и т. д.

Исследуют состояние естественных отверстий (глаза, рот, нос, уши, анус, наружные половые органы).

Исследуют, делая надрезы, поверхностно расположенные лимфоузлы (нижнечелюстные, предлопаточные, паховые). У лошадей лимфоузлы образуют пакеты, состоящие из отдельных узлов. Отмечают их величину, консистенцию, цвет, степень кровенаполнения; состояние каждого узла и пакета в целом.

Исследуя скелетную мускулатуру, делают разрезы по ходу мышечных волокон, выйной связки (онхоцеркоз), холки (нагнеты), лопатки, массеторов и крупа (миоглобинурия), поясничных мышц (беломышечная болезнь).

Проверяют состояние костей, связок, сухожилий и суставов.

Внутренний осмотр

Для вскрытия полостей и извлечения органов трупу лошади придают правое боковое или полубоковое положение, так как у лошадей главная масса толстого кишечника (ободочная кишка) занимает правую половину брюшной полости. Отрезают левую переднюю конечность вместе с лопаткой и лопаточным хрящом и левую заднюю – после вскрытия тазобедренного сустава и перерезки его круглой связки. Отделяют молочную железу (у самки) и наружные половые органы (у самца) и исследуют их.

Делают два разреза брюшной стенки: первый продольный – по белой линии от мечевидного отростка грудной кости до лонного сращения; второй – перпендикулярно к первому с удалением двух лоскутов левой брюшной стенки или вдоль костной дуги ребер к паху и поперечных отростков поясничных позвонков.

Осматривают брюшную полость, отмечая: анатомическое расположение органов, содержимое полости, состояние диафрагмы, сальника и брюшины. При сетариозе на серозных оболочках печени и селезенки, брюшине и между петлями кишечника можно обнаружить небольшие нематоды из рода сетарий и ворсинчатые разращения (последствия перитонита сетариозного происхождения). Следует помнить, что у лошадей в связи с длинной брыжейкой часто бывают смещения (дистонии) кишечника в форме перекручиваний, заворотов, инвагинаций отдельных участков. Возможны также выпадение и ущемление тонкой кишки в винсловом отверстии сальника или паховом кольце с развитием застойной венозной гиперемии и гемор-

рагического инфаркта. Ущемленная кишка темно-красного цвета, а в области ущемления полоса белого цвета – странгуляционная борозда.

Извлечение внутренних органов

Из брюшной полости в первую очередь извлекают и исследуют селезенку для исключения септических болезней. У здоровых животных фолликулы органа почти незаметны, трабекулы имеют вид беловатых полосок и точек, утолщенных при анемиях и атрофии его.

После прощупывания кишечника на наличие конкрементов и осмотра внешнего вида его извлекают. Для этого захватывают руками тазовый изгиб большой ободочной кишки, расправляют ее и кладут параллельно правым конечностям, а малую ободочную кишку выводят за спину трупа до связки, соединяющей двенадцатиперстную кишку с малой ободочной. Накладывают по две лигатуры на двенадцатиперстную кишку у выхода ее из желудка и в области связки с малой ободочной кишкой, на малую ободочную в области указанной связки, а также между малой ободочной и прямой кишкой, на подвздошную кишку у места ее впадения в слепую кишку, на пищевод между диафрагмой и желудком. Лигатуры накладывают на расстоянии 4–5см одна от другой после вытеснения содержимого между ними. Перерезают прямую кишку у ампулы и отделяют ее вместе с малой ободочной от брыжейки до места прикрепления ее. Тощую и подвздошную кишку отделяют вместе, а двенадцатиперстную оставляют с желудком.

В толстом кишечнике лошадей часто паразитируют нематоды из рода делафондий, личинки которых поражают переднюю брыжеечную артерию, мезентериальную и другие артерии, прикрепляясь к интиме и вызывая развитие тромбов, аневризм, тромбоэмболии и тромбоэмболических колик. Поэтому перед удалением ободочной кишки вскрывают переднюю брыжеечную артерию.

Предварительно осматривают левую почку, надпочечник, мочеточник и поджелудочную железу, отделяют почку и надпочечник. Затем в грудной части аорты делают надрез, продолжают его, пройдя диафрагму, на брюшную аорту.

Вторым крупным ответвлением брюшной аорты после чревной артерии будут передняя брыжеечная артерия и ее разветвления, которые вскрывают через отверстие в аорте. После этого пересекают корень брыжейки большой ободочной кишки и извлекают ее.

Желудок отделяют от пищевода между наложенными лигатурами и после рассечения круглой желудочно-диафрагмальной связки с правой почкой его извлекают отдельно или с двенадцатиперстной кишкой, печенью и поджелудочной железой. После этого удаляют правую почку и надпочечник. Для проверки проходимости общего желчного и панкреатического протоков в области S-образного изгиба двенадцатиперстной кишки в фатеров проток вставляют браншу пуговчатых ножниц и вскрывают проток до ворот печени и соответственно до ворот поджелудочной железы.

Грудную клетку перед вскрытием освобождают от мягких тканей (мышц) и перепиливают ребра в двух местах: вблизи головки ребер и на расстоянии 5см от грудной кости. При этом левая стенка грудной полости легко отделяется и открывается доступ в грудную полость.

Масса сердца у лошади 1,68–4,80 кг; длина от места отхождения аорты до вершины 19–24 см, правого желудочка – 13–20, левого – 16–21см; окружность по уровню поперечной борозды 45–68 см. Отверстие правого сердца пропускает 4–5 пальцев, левого – 3–4 пальца мужской руки.

Моча лошадей содержит большое количество муцина. Поэтому скопление мутноватой слизистой жидкости в почечной лоханке – нормальное явление, а не признак катарального или гнойного воспаления.

Ротовую полость вскрывают путем удаления левой нижней челюсти. После отделения массетера перепиливают левую ветвь нижней челюсти вблизи ее тела. Разрезом, параллельным внутренней поверхности ветви нижней челюсти, рассекают соединение ее с мышцами, продолжают разрез кверху между околоушной слюнной железой и задним краем челюсти и заканчивают его перерезанием височной мышцы. После освобождения при помощи ножа ветви нижней челюсти от соединения в суставе ее легко удаляют, а затем извлекают органы ротоглотки и грудной полости.

Для вскрытия черепа в черепной коробке выпиливают равнобедренный треугольник, основание которого проходит на расстоянии 2 см от надбровных дуг и верхнего края глазных отростков лобных костей. Боковые стороны треугольника направляются от концов поперечного распила у основания тех же отростков кзади, через лобную, теменную, височную и затылочную кости и заканчиваются в

большой затылочной дыре, на границе верхнего края затылочных бугров.

Методика вскрытия трупов свиней

Свиньи принадлежат к классу млекопитающих, надотряду копытных, отряду парнокопытных, подотряду бугорчатозубых, семейству свиных. Это семейство представлено большим количеством видов и подвидов.

Порядок и последовательность вскрытия трупа свиньи аналогичны таковым у крупного рогатого скота и лошадей.

Наружный осмотр. Из опознавательных признаков следует отметить: вид (свинья); пол (свиноматка, хряк, боров, поросята – подсвинок, свинка, боровок); породу; масть (белая, черная, пестрая); массу.

Возраст определяют по следующим признакам: остаток пупочного канатика черный и сухой; молочные клыки и окрайки налицо – новорожденные поросята; пупочньий канатик отпал – не менее 48 ч (пупочная рана покрыта корочкой); премоляры – 2 вверху и 2 внизу – 4–14 дней; зацепы + 3 премоляра вверху и 1 внизу – 2–5 нед.; окрайки вверху + 1 премоляр – 5–12 нед.; окрайки внизу + 1 премоляр – 8–16 нед.; полный набор молочных зубов: резцы 3/3, клыки 1/1, премоляры 3/3 (28) – 3–7 мес.; 1 премоляр (волчий зуб) + 1 моляр – 4–6 мес.; резцы 3 (окрайки) сменились – 7–10 мес.; резцы 3 (окрайки) сменились + 2 моляра – 8– 12 мес.; резцы 3 (окрайки) сменились + клыки – 8 1/2–10 мес.; резцы 1 (зацепы) сменились – 11–14 мес.; премоляр 1 и премоляры 2 сменились – 12–15 мес.; 3 премоляра – 13–16 мес.; резцы (средние) внизу сменились – 16–18 мес.; 2 резца (средних) вверху сменились; полный зубной аппарат: резцы 3/3, клыки 1/3, премоляры 4/4, моляры 3/3 (всего 44) – 16–20 мес.

Телосложение: пропорциональное, непропорциональное – искривление позвоночника, конечностей, провислость спины, шилозадость и др.

Упитанность: тощая, нижесредняя, удовлетворительная, вышесредняя, жирная.

Трупные изменения. При вскрытии жирных, откормленных свиней, особенно в жаркое время года, во внутренних органах (почки, печень, селезенка) очень быстро наступают процессы разложения.

При осмотре видимых слизистых оболочек обращают внимание на конъюнктиву: например, при чуме нередко наблюдается катаральный или гнойно-катаральный конъюнктивит.

При многих инфекционно-токсических болезнях можно видеть острую застойную гиперемию слизистых оболочек глаз, ротовой полости и анального отверстия, иногда кровоизлияния, некротические фокусы.

Кожа свиней, за исключением некоторых пород, непигментированная и бедность оброслости щетиной позволяют обнаруживать в ней различные патологические процессы, связанные с инфекционными болезнями. Некрозы: при чуме, хроническом течении рожи, некробактериозе. Расстройства кровообращения: кровоизлияния при чуме, эритема при остром течении рожи, застойная гиперемия при рожистом эндокардите. Образование везикул при ящуре, волдырей при подострой роже (крапивница), развитие экзантемы при оспе и др. Отеки при инфекционных болезнях свиней можно обнаружить только в области глотки и шеи (при остром течении пастереллеза, сибирской язве и отечной болезни поросят).

Поверхностные лимфатические узлы у свиней представлены в виде пакетов, состоящих из нескольких небольших по величине узелков.

Подчелюстные лимфатические узлы в количестве 1–2 локализуются в подчелюстном пространстве, впереди подчелюстной слюнной железы, прикрытые оральным концом околоушной слюнной железы, образуют пакет длиной до 6 см и шириной 3 см. У некоторых животных встречаются добавочные подчелюстные лимфатические узлы (в количестве 2–4).

Поверхностные шейные лимфатические узлы располагаются двумя группами – дорсальной и вентральной. Дорсальная группа (1–3 узла) лежит впереди плечевого сустава, под плечеатлантным и трапециевидным мускулами, достигая 4–5 см длины. Вентральная группа (3–8 узлов) расположена в области яремного желоба, от плечевого сустава до околоушной слюнной железы. Кроме того, 1–3 узла лежат на лестничном мускуле.

Надколенные лимфатические узлы (1–2) лежат в коленной складке в виде пакета длиной до 5,5 см.

Молочные железы у свиней в отличие от крупных животных не отделяют от трупа, а исследуют на месте, делая разрезы, проникающие в глубь паренхимы.

В костях и суставах нередко возникают воспалительные процессы: при бруцеллезе – гнойный спондилит и артриты, при туберкулезе – артриты и остеомиелит, при хронической роже-серозные артриты и остеомиелит, хронической роже-серозные артриты.

После наружного осмотра, перед извлечением и осмотром лимфатических узлов, у взрослых животных снимают кожу.

Внутренний осмотр

Перед вскрытием трупу свиньи придают спинное положение. Для этого частично отделяют передние и тазовые конечности путем глубоких разрезов мышц между грудной клеткой и лопаткой, а также круглых связок тазобедренных суставов.

Брюшную полость вскрывают одним продольным разрезом, который идет от мечевидного хряща до лонного сращения, и двумя поперечными разрезами от мечевидного хряща до первых поясничных позвонков по реберным дугам.

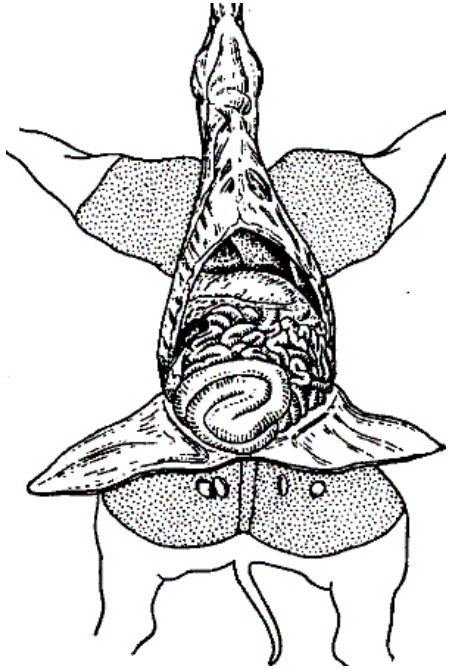

Рис. 62. Положение органов брюшной полости свиньи.

В брюшной полости после отделения сальника (у свиней сальник содержит незначительное количество жировой ткани) можно увидеть: большую кривизну желудка; часть правой и средней долей печени; вентральную треть селезенки; завиток ободочной кишки, занимающей среднюю и каудальную трети брюшной полости; слепую кишку, расположенную в левой части поясничной области и изогнутую направо до правой половины тазовой полости; часть петель тонкого кишечника (в правой половине каудальной трети у полости таза).

Купол диафрагмы расположен на уровне седьмого ребра. При вскрытии грудной полости удаляют грудную кость. Для этого разрезают хрящи ребер обычным или реберным ножом, в случаях окостенения хрящей прибегают к реберным ножницам или пиле.

Извлечение внутренних органов

Ввиду значительной длины и анатомо-топографической сложности желудочно-кишечного тракта свиньи его извлекают по отделам в следующем порядке: сальник и селезенка, средний отдел кишечника.

Для этого рассекают связку подвздошной и слепой кишок, накладывают две лигатуры на подвздошную кишку вблизи входа ее вслепую. Перерезают кишку между лигатурами и отделяют от брыжейки подвздошную и тощую кишки до S-образной кривизны двенадцатиперстной кишки. На последнюю накладывают две лигатуры и перерезают ее.

Отпрепаровывают поджелудочную железу и культю двенадцатиперстной кишки от ободочной; перерезают переднюю брыжеечную артерию и вену, отпрепаровывают клетчатку, соединяющую лабиринт и концевую петлю ободочной кишки с дорсальной стенкой брюшной полости; освобождают от жира прямую кишку и рассекают ее поперек в глубине тазовой полости. Весь комплекс толстого кишечника отделяют от брыжейки и ее корня.

Извлекают желудок с двенадцатиперстной кишкой, печень, поджелудочную железу, почки и органы таза.

Органы ротовой полости, шеи и грудной полости извлекают так же, как и у других животных, в виде единого комплекса.

Головной мозг свиней лежит очень глубоко в черепной коробке и окружен сильно развитыми пазухами, поэтому поперечный распил черепа должен проходить примерно на 2 см впереди линии глазничных отростков лобной кости. Предварительно удаляют глаза. Продольные распилы проводят так же, как и у других животных.

Ободочную кишку осматривают, вскрывая отдельные петли завитка (лабиринта) или отделяя петли от связывающей их брыжейки. Чаще практикуется первый способ.

Методика вскрытие трупов плотоядных

Наружный осмотр. Сначала определяют опознавательные признаки животного: вил, породу, пол, возраст, масть (окрас), особые приметы, тип телосложения и отклонения в экстерьере, состояние упитанности.

Возраст животного определяют по зубам. У собак 42 зуба (12 резцов, 4 клыка, 26 коренных). Как и у всех плотоядных, наиболее развиты клыки, вершины зубов остроконечные.

Щенки покрыты шерстью, но еще слепые и не имеют зубов. Глаза открываются на 10–14-й день после рождения. Молочные клыки и резцы на верхней челюсти прорезываются на 20–25-й день после рождения, на нижней челюсти – на несколько дней позже. К месячному возрасту щенок имеет все передние молочные зубы. Резцы меняются между 4-м и 5-м месяцами на обеих челюстях почти одновременно: сначала зацепы, через несколько дней средние и еще позже окрайки. Постоянные клыки прорезываются в возрасте 5–6 мес.: сначала верхнечелюстные, а затем нижнечелюстные (на 10–12 дней позже). К 12 мес. у собаки появляются все постоянные зубы. К 15 мес. нижние зацепы начинают стираться. В 2,5 года средние резцы стерты. С 3 лет начинается стирание зацепов верхней челюсти, а в 3,5 года зацепы верхней челюсти стерты. Их поверхность приобретает четырехугольную форму. В 4 года начинают стираться средние резцы верхней челюсти и окрайки нижней челюсти. В 5 лет клыки имеют следы стирания и притупляются. В 6 лет окрайки верхней челюсти уже не имеют выступов. В 7 лет зацепы нижней челюсти приобретают обратноовальную форму, в 8–9 лет такую форму принимают нижние средние резцы, в 9–10 лет – верхние зацепы. В 7–8 лет клыки становятся тупыми, приплюснутыми с обеих сторон, желтыми. Выпадать зубы начинают с 10–12 лет.

Внутренний осмотр

Для вскрытия полостей и извлечения органов трупу животного придают спинное положение. В этих целях после снятия кожи разрезают мышцы, соединяющие лопатки с грудной клеткой и тазовые

конечности с телом животного, вскрывают тазобедренные суставы и фиксируют труп в спинном положении. Вскрывают и осматривают брюшную полость (в средней и задней третях полости расположены петли тонкого кишечника, диафрагма – на уровне 7-го ребра). Затем вскрывают и осматривают органы грудной полости и шеи. Грудную полость вскрывают реберными ножницами по костно-хрящевым сочленениям, отделяя при этом грудную кость.

Органы ротовой полости, шеи, грудной, брюшной и тазовой полостей извлекают единым комплексом с сохранением анатомических связей между ними (по методу Г. В. Шора) или в необходимых случаях (в частности, при вскрытии крупных животных) с частичным расчленением органокомплексов с учетом анатомо– физиологических и системных связей.

Методика вскрытие трупов кроликов

Труп кролика укрепляют в спинном положении. Снимают кожу. Наружный осмотр и вскрытие полостей тела производят в обычном порядке.

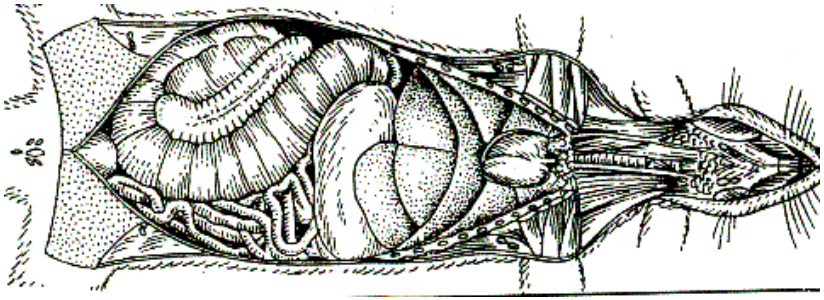

Рис. 63. Положение органов брюшной полости кролика.

Селезенку отделяют вместе с сальником от желудка, накладывают две лигатуры на пищевод у входа в желудок, перерезают пищевод между лигатурами, а также две связки, соединяющие желудок с диафрагмой и печенью.

Желудок отделяют вместе с тонким и толстым кишечником.

Другие органы извлекают обычным способом.

Обращают внимание на заболевания, которые часто встречаются у кроликов (вирусный ринит, эймериоз, миксоматоз, спирохетоз,

токсоплазмоз, пастереллез, стафилококкоз, некробактериоз, тимпании, коринебактериоз, туляремия, пневмония, гастроэнтериты, алиментарная дистрофия в др.).

Методика вскрытие трупов птиц

Трупы птиц вскрывают в спинном положении. Паренхиматозные органы извлекают отдельно, а желудочно-кишечный тракт (включая пищевод и глотку) – единым (одним) органокомплексом.

Возраст у птиц определяют по оперению.

После седьмой недели жизни более точно возраст определяют по смене маховых перьев. В крыле десять маховых перьев первого порядка. Через каждые две недели последовательно выпадает одно маховое перо.

Перед вскрытием трупа птиц его смачивают водой или дезинфицирующей жидкостью (чтобы не летели перья и пух), затем ощипывают и удаляют перо и пух с шеи, головы, груди, живота; делают разрез кожи по средней линии от подклювья до ануса и осторожно снимают кожу с шеи, груди и живота. Отпрепаровав кожу с груди и живота, отделяют ее с конечностей и делают надрезы в области паха по направлению к головкам бедренных костей. После этого берут конечности руками и сильным движением вылущивают бедренные кости из тазобедренных суставов.

Для извлечения органов грудобрюшной полости делают разрез по средней линии от края грудной кости до клоаки, затем от конца грудной кости вправо и влево ножницами делают разрез до подреберья. Приподнимают грудную кость и осматривают заднегрудные воздухоносные мешки. Далее подрезают ребра с обеих сторон грудной кости, каракоидную кость, ключицу и снимают грудную кость. Затем извлекают отдельные органы.

После извлечения кишечника открываются для осмотра легкие, яичник, семенники (у мужских особей), почки, надпочечники.

Сердце птиц ввиду малых размеров вскрывают одним разрезом через верхушку до основания с таким расчетом, чтобы на две половины были разрезаны одновременно оба желудочка и оба предсердия.

Для вскрытия ротовой полости браншу ножниц вводят в ротовую полость в направлении к правому углу гортани. Разрез проводят с левой стороны от угла ротовой полости и перерезают ножницами ко-

стное основание подклювья. После этого отгибают подклювье в сторону, и исследователю открывается вся ротовая полость с языком, гортанью, твердым нёбом, воздухоносной щелью, глоткой (вход в пищевод).

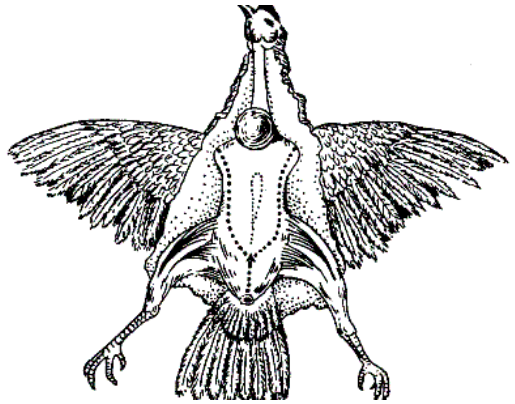

Рис. 64. Схема вскрытия грудобрюшной полости.
Линии разреза показаны пунктиром.

Головной мозг в зависимости от возраста птиц вскрывают двумя способами. У молодых птиц и птенцов, у которых еще не наступило окостинение черепа, черепную коробку вскрывают маленькими остроконечными ножницами.

Разрез начинают от затылочного отверстия с правой стороны. Эта линия разреза должна пройти позади глазных орбит к затылочному отверстию. После снятия черепной коробки осторожно извлекают большие полушария, мозжечок и продолговатый мозг.

Второй способ извлечения головного мозга больше применим к взрослой птице, у которой наступило окостенение черепа, причем разъединяют череп на две половины. Надклювье не распиливают. Половинки головного мозга с обеих сторон извлекают концом ножа или скальпеля.

При необходимости исследуют спинной мозг. Спиномозговой канал вскрывают следующим образом: очищают позвоночный столб от мягких тканей и удаляют костными ножницами все костные отростки так, чтобы вентральная и дорсальная поверхности были по возможности ровными. Затем эти поверхности распиливают тонкой пи-

лой по средней линии. Вскрывать спинномозговой канал можно также перекусыванием костными щипцами или ножницами дужек позвонков, предварительно расчленив спинномозговой канал на три части: шейную, грудную, пояснично-крестцовую.

Контрольные вопросы

1. Каким требованиям должно удовлетворять место вскрытия в полевых условиях и в секционных помещениях?
2. Каковы должны быть спецодежда вскрывающего, обработка рук при вскрытии, секционный инструментарий и пользование им?
3. Каковы виды трупных изменений и их практическое значение?
4. В чем состоит научное и практическое значение патологоанатомического вскрытия трупов животных?
5. Какова документация патологоанатомического вскрытия?
6. Какие способы утилизации трупов животных вам известны?

Содержание

Практическое занятие 1. Определение признаков некроза, апоптоза и атрофии по гистологическим препаратам, таблицам, рисункам, музейным препаратам и боенским конфискатам 3
Практическое занятие 2. Определение различных видов дистрофии по гистологическим и музейным препаратам, рисункам, таблицам, боенским конфискатам 18
Практическое занятие 3. Определение признаков смерти и посмертных изменений при вскрытии трупов животных. Отбор патологического материала для лабораторного исследования 22
Практическое занятие 4. Определение признаков расстройства крово- и лимфообращения на трупном материале, боенских конфискатах, гистологических и музейных препаратах 25
Практическое занятие 5. Определить признаки воспаления по гистологическим препаратам 27
Практическое занятие 6. Определение различных видов онкологических заболеваний по гистологическим и музейным препаратам, слайдам, рисункам 29
Практическое занятие 7. Определение различных видов заболеваний органов сердечно-сосудистой системы на трупном материале, слайдах, гистологических препаратах, по рисункам и таблицам 41
Практическое занятие 8. Определение количественного и качественного состава крови 49
Практическое занятие 9. Определение различных видов заболеваний органов дыхания на гистологических препаратах, рисунках и слайдах, трупном материале 53
Практическое занятие 10. Определение различных видов заболеваний органов пищеварения и печени на препаратах, рисунках и слайдах 54
Практическое занятие 11. Определение болезней органов мочеполовой системы на рисунках и слайдах, трупном материале 56
Практическое занятие 12. Морфология болезней обмена веществ и эндокринных органов 57

Практическое занятие 13. Определение различных видов отправлений на трупном материале, по рисункам и слайдам 67
Практическое занятие 14. Определение различных видов инфекционных заболеваний на боенском и трупном материале, по рисункам и слайдам 71
Практическое занятие 15. Определение различных видов микозов и микотоксикозов на боенском и трупном материале 90
Практическое занятие 16. Вскрытие трупов животных. Организация места вскрытия и санитарные требования. Ветеринарно-санитарные требования при транспортировке трупов, порядок утилизации трупного материала 96
Практическое занятие 17. Вскрытие трупов животных. Методы и техника вскрытия трупов разных животных 106

Лицензия: ЛР. № 020574 от 6 мая 1998 г.

Электронная версия. 27.12.2023 г.
Бумага формат 60x84 1/16, масса 80 г/м^2.
Усл.печ.л. 8,25. Заказ 40.

362040, Владикавказ, ул. Кирова, 37.
Типография ФГБОУ ВО «Горский госагроуниверситет»